GENERALITAT VALENCIANA
CONSELLERIA DE SANIDAD UNIVERSAL Y SALUD PÚBLICA

Hospital General Universitari d'Alacant

Síndrome glúteo profundo

Vladut Alexandru Tanase Iosub
R2 Medicina Física y Rehabilitación.

Paciente y antecedentes

- Mujer de 52 años.
- 2006 caída: Fx apófisis transversas izq L3-L4.
- Dolor sacro/glúteo izquierdo

Motivo de consulta RHB:

- Mayo 2019:
- 1er contacto con nuestro servicio.
- Dolor lumbar e irradiación a glúteo IZQ
- RMN y TC lumbar:
  - Fractura antigua de apófisis transversa izq L3-L4.
- Faber izq +, Lasegue -.
- Tto: Magnetoterapia + TENS. Isométricos y estiramientos.

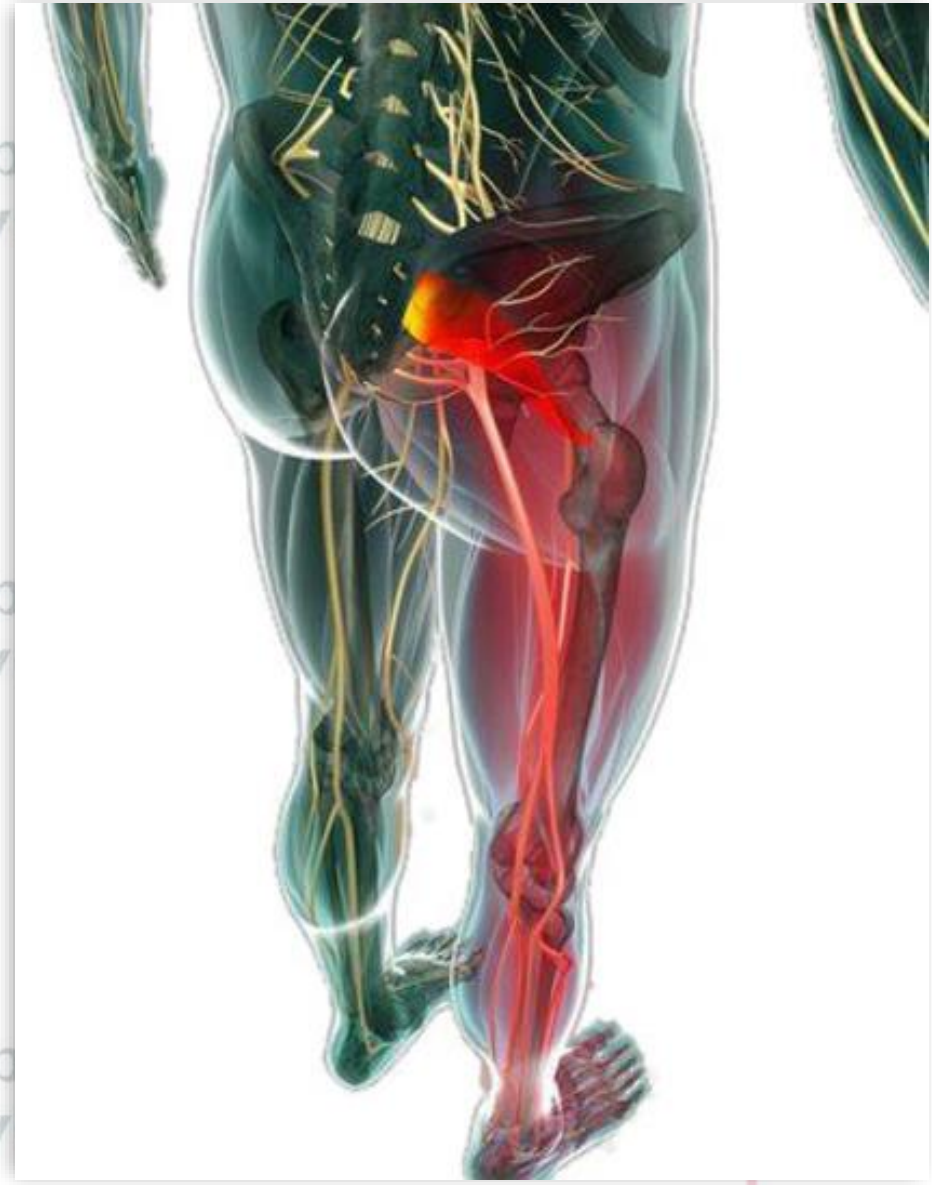

Seguimiento RHB

- **Junio 2019:**
  - Mejoría clínica lumbar.
  - Dolor glúteo izq irradiación hasta hueco poplíteo.
- Se realiza punción seca del **piramidal y glúteo medio** (punto gatillo)
- Se solicita RM pelvis y EMG MMII

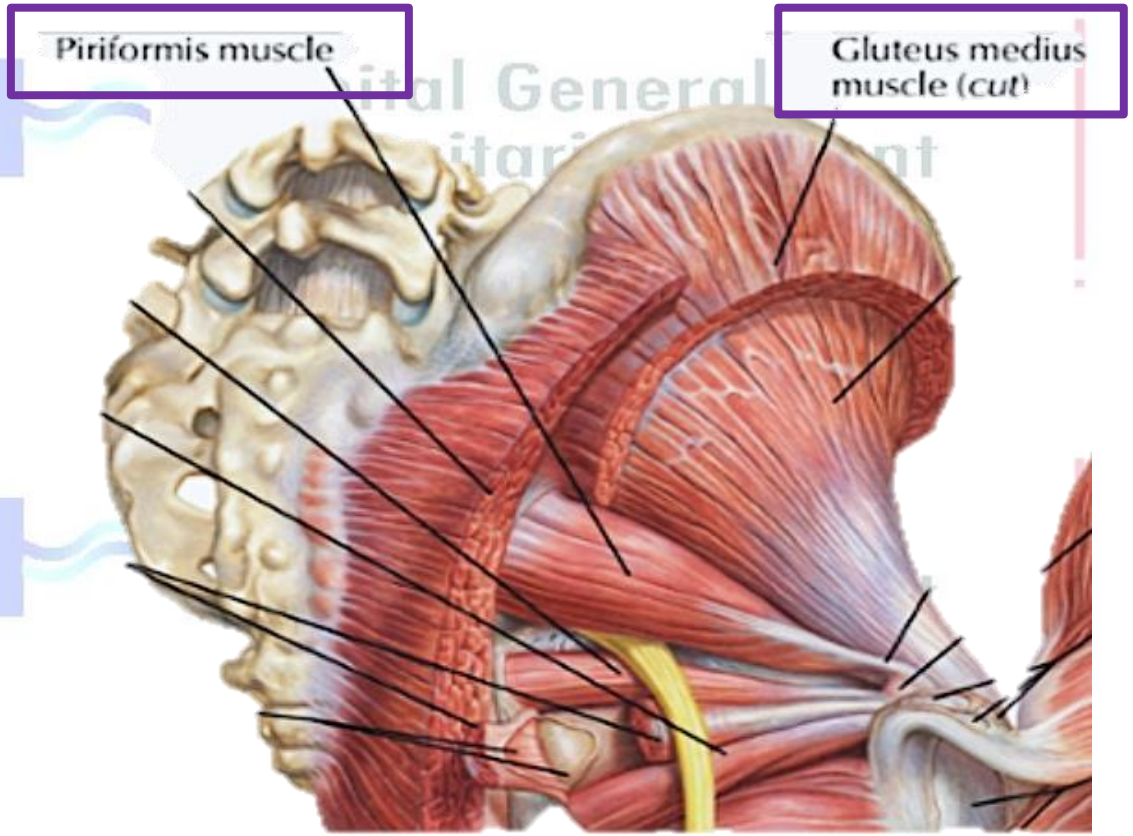

Imagen extraída de Netter, F. H. (2019). Atlas de anatomía humana (7ºed.). Elsevier España, S.L.U.

GENERALITAT VALENCIANA
Hospital General Universitari d'Alacant

Seguimiento RHB

- **Junio 2020**:

- RMN:
  Pinzamiento **cuadrado femoral bilateral** (+++ IZQ)
  Edema en ambos **cuadrados** femorales, **atrofia muy marcada del izquierdo.**
  Bursitis pertrocantérea dcha.

- EMG: radiculopatía L5-S1 izq.

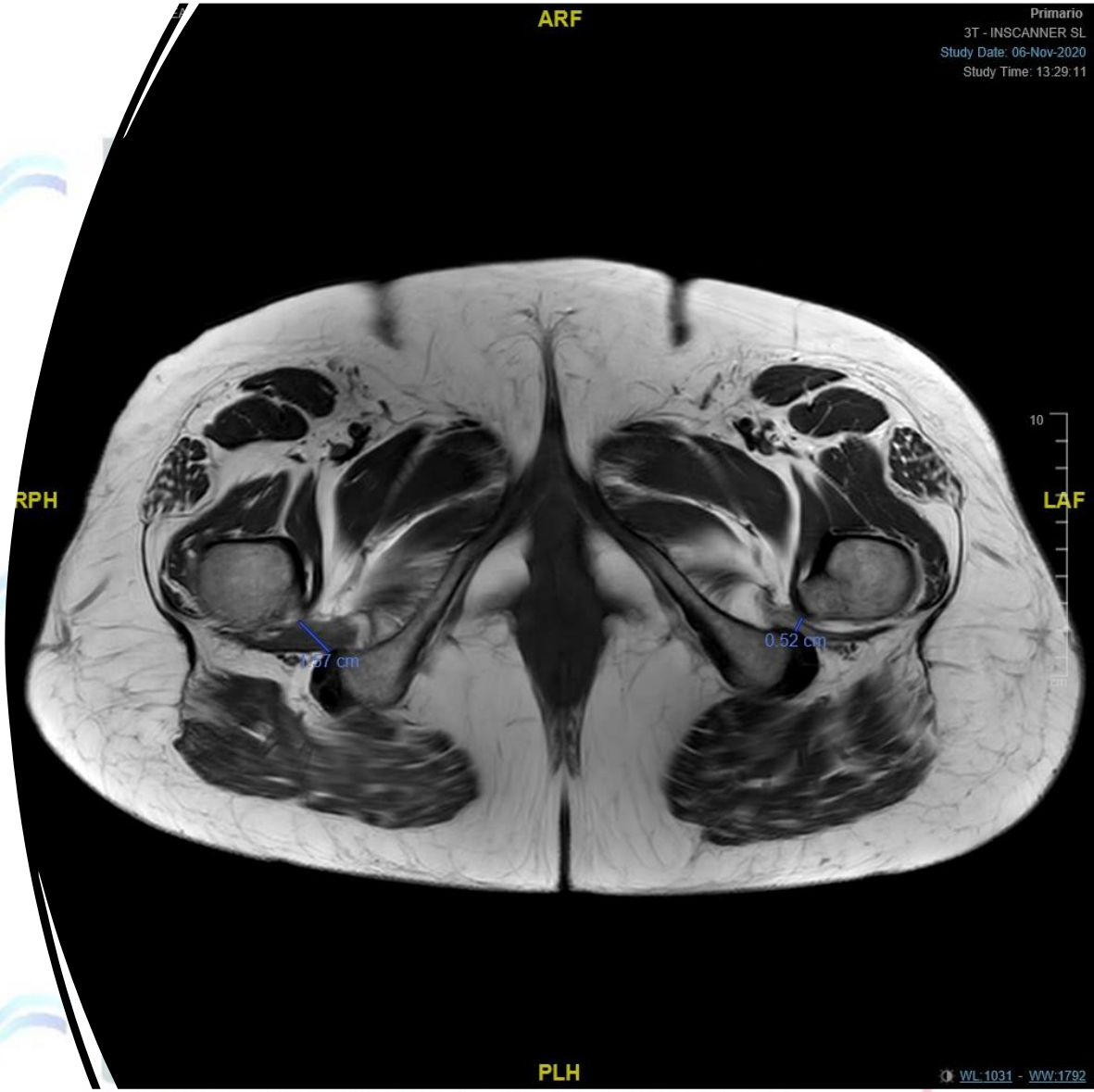

Seguimiento UDO + RHB

- **Agosto 2020**
  - Rf pulsada a 42º del nervio ciático común
  - Infiltración del cuadrado femoral DXMT 2 mg
  - Hidrodisección interfascial con SF 25 ml.

- Persistencia del dolor.
  - Tizanidina y tapendatol

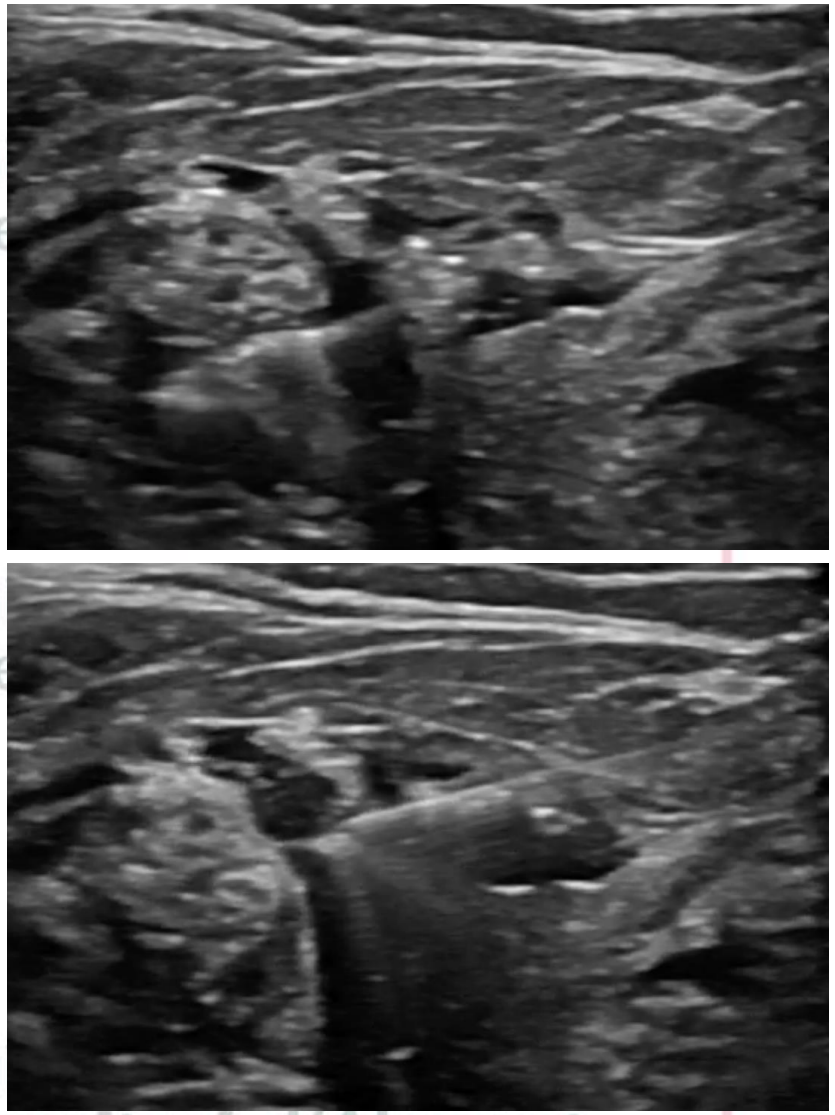

Imágenes extraídas Hidrodisección del nervio ciático parte 2 de 2 (nerve hydrodissection) Dr Emilio Pastor

Seguimiento UDO + RHB

- **Octubre 2020**

  - Dolor a nivel de cuadrante supero externo glúteo izquierdo y zona peritrocantérica izq.
  - Infiltración 6 ml de ropivacaína 0.2% en glúteo medio.
  - RF 42º en bursa pertrocantérea izq.

- Solicitud de Tractografía

Seguimiento UDO + RHB

- **Noviembre 2020:**
- Tractografía:

- Daño axonal n.ciático proximal = piriforme.
- Daño mecánico.
- COT: cirugía endoscópica.

COT

- Escopia de EGP

  - Adherencias fibrovasculares ciáticas en el EGP
  - Tenotomía del piriformis y fresado trocánter menor.
  - Variación anatómica tipo B.

Adherencias

Ciático dividido

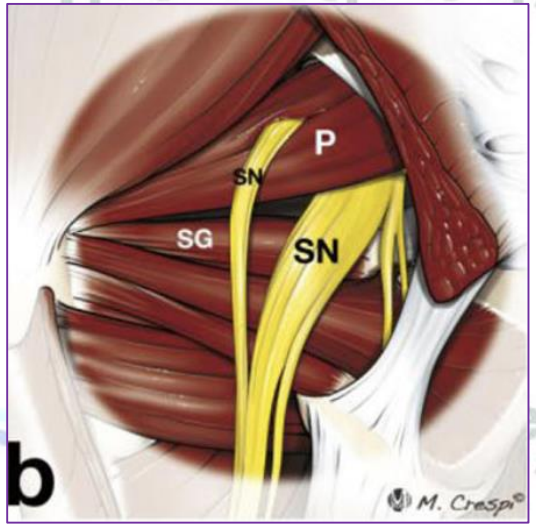

Imágenes extraídas Hernando, M. F., Cerezal, L. et al

Imágenes postQx

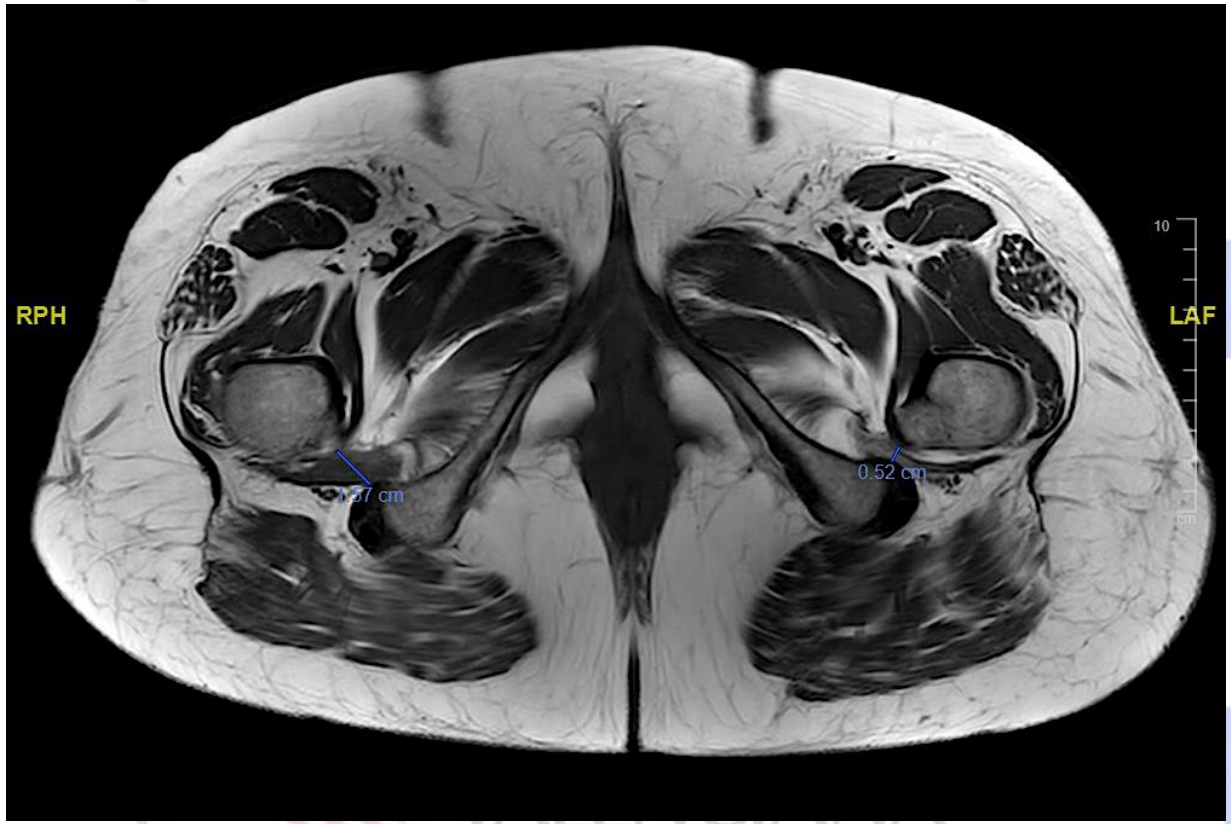

Junio 2020

4 meses post cirugía

Imágenes postQx

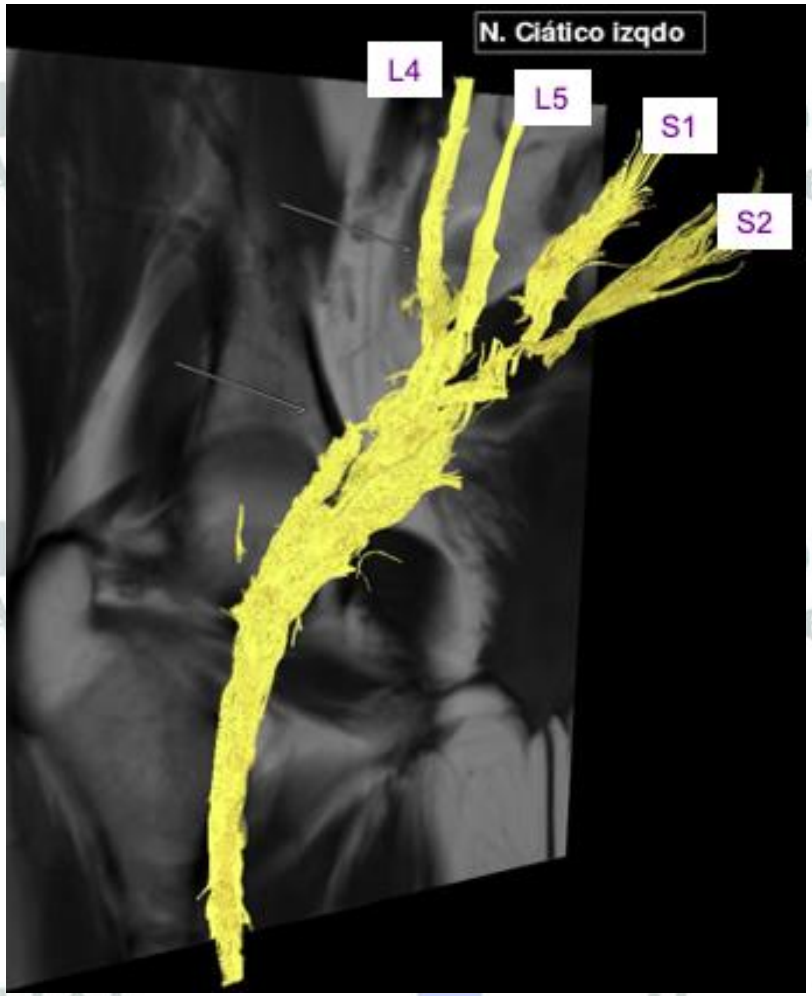

Preqx (11/2020)

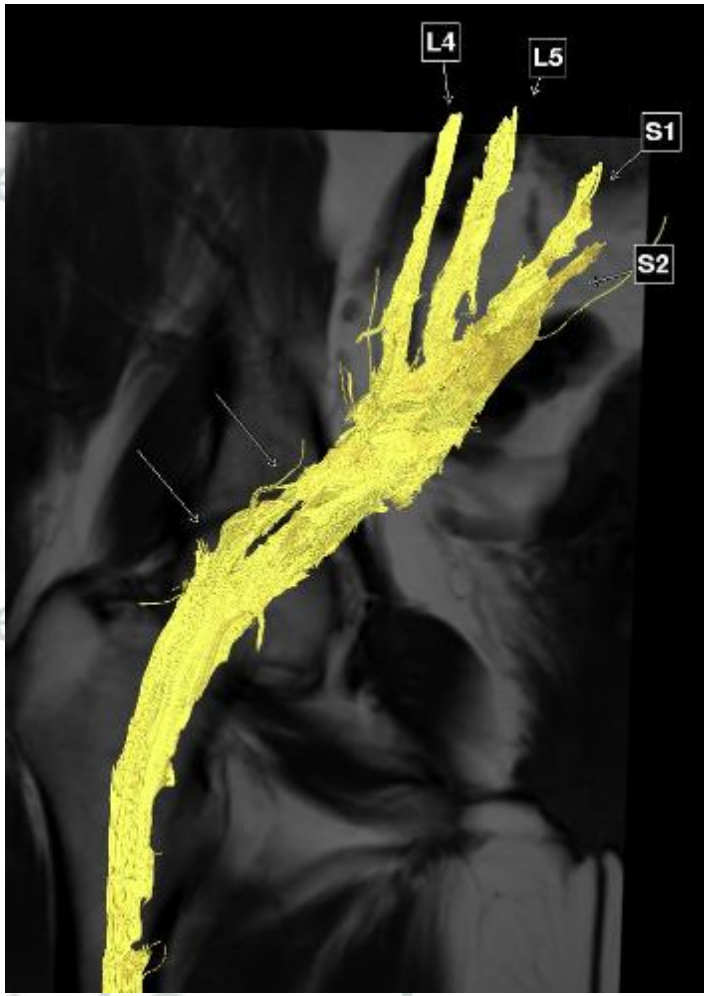

5 meses Postqx (04/2021)

GENERALITAT VALENCIANA
Hospital General Universitari d'Alacant

Seguimiento RHB

- **Marzo 2021**
  - 4 meses postQx:
    - mejoría clínica
    - debilidad glúteo medio.
    - **Trendelenburg positivo**.
- Objetivos:
  - Potenciación glúteo medio.
  - Reeducación de la marcha.

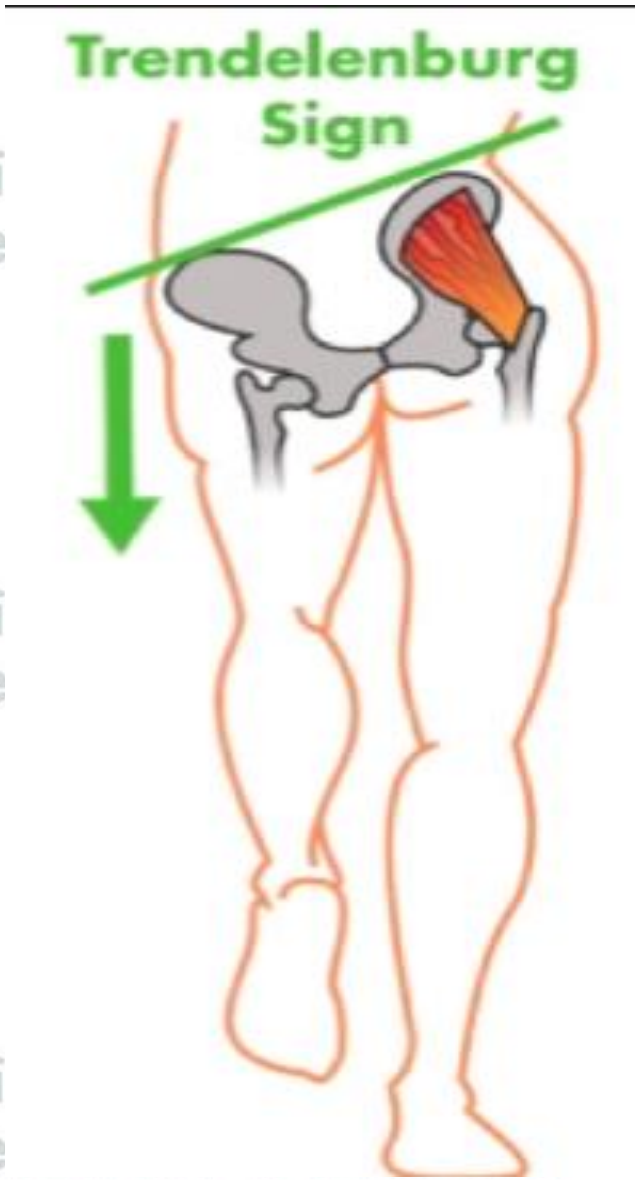

Seguimiento RHB

- Agosto 2021:
  - Mejoría clínica lado izquierdo.
  - Dolor espacio glúteo profundo derecho:

    Infiltración toxina botulínica piramidal (75U) y glúteo medio (25 U).

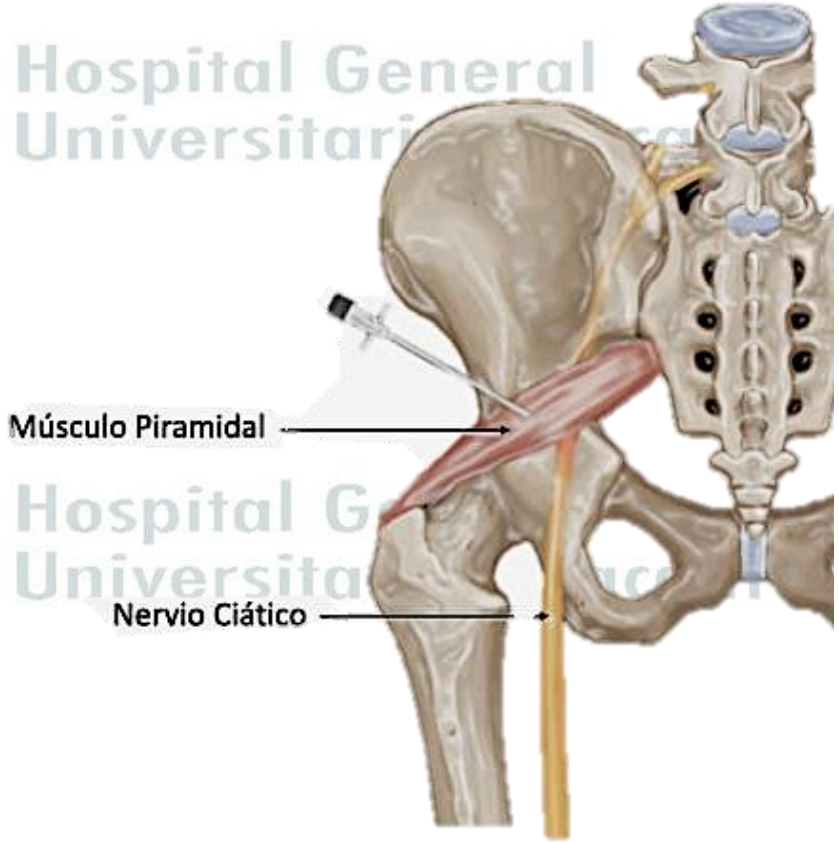

Imagen extraída https://neurocs.es/tratamientos/infiltracion-musculo-piramidal-o-piriforme/

GENERALITAT VALENCIANA
Hospital General Universitari d'Alacant

Seguimiento RHB

- Diciembre 2021: Evolución favorable.
  - Lado IZQ: mejora movilidad rotatoria. Marcha ha mejorado, camina > 1 hora diaria.
  - Lado DCHO: mejoría clínica.
  - Fisioterapia (⬆ fuerza y resistencia).

Historia de la enfermedad

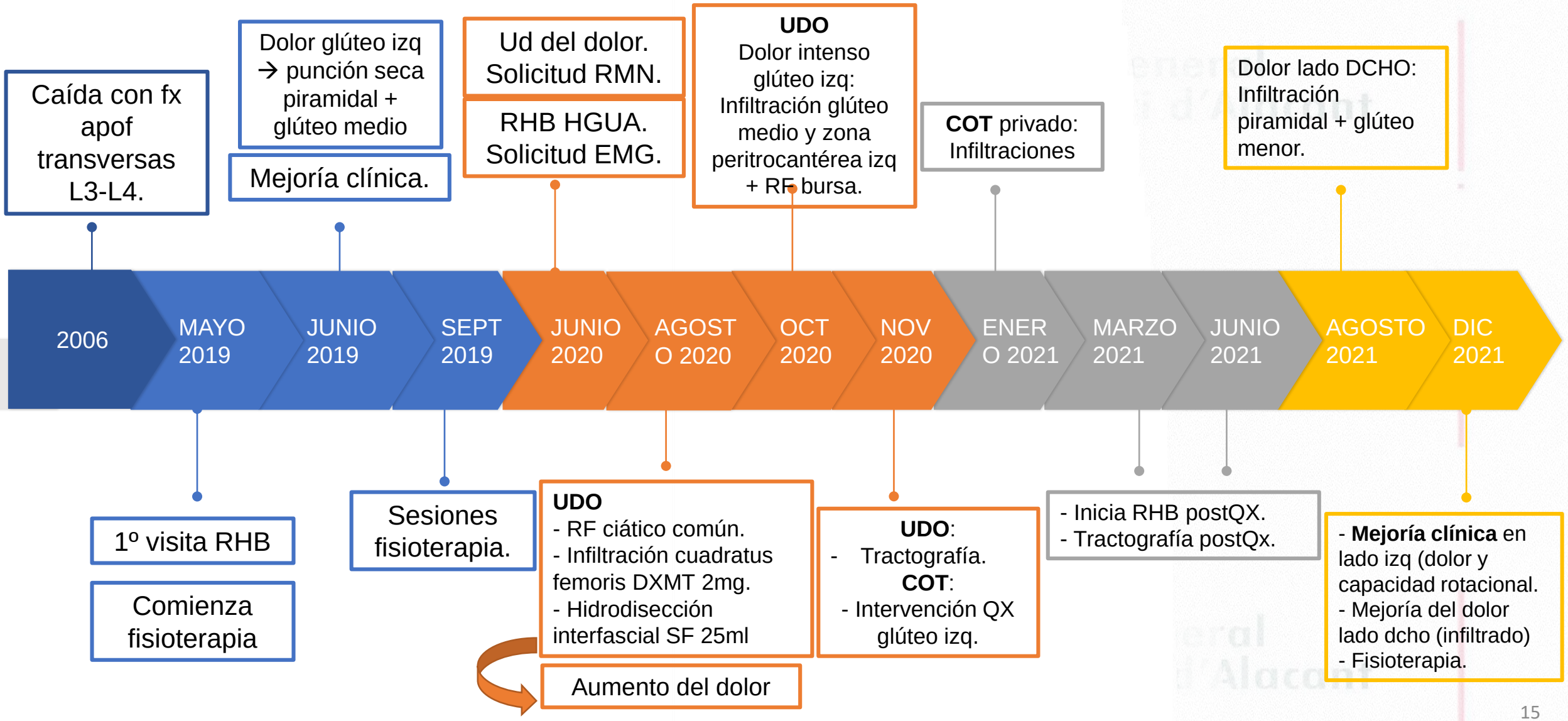

Síndrome glúteo profundo

- Entidad infradiagnosticada
- Compresión a nivel extra-pélvico del nervio ciático (NC) por cualquier estructura en el espacio glúteo profundo.

- **Clínica**:
  - Incapacidad para permanecer sentado periodos prolongados de tiempo
  - Dolor y/o disestesias cadera, nalga
  - Dolor radicular

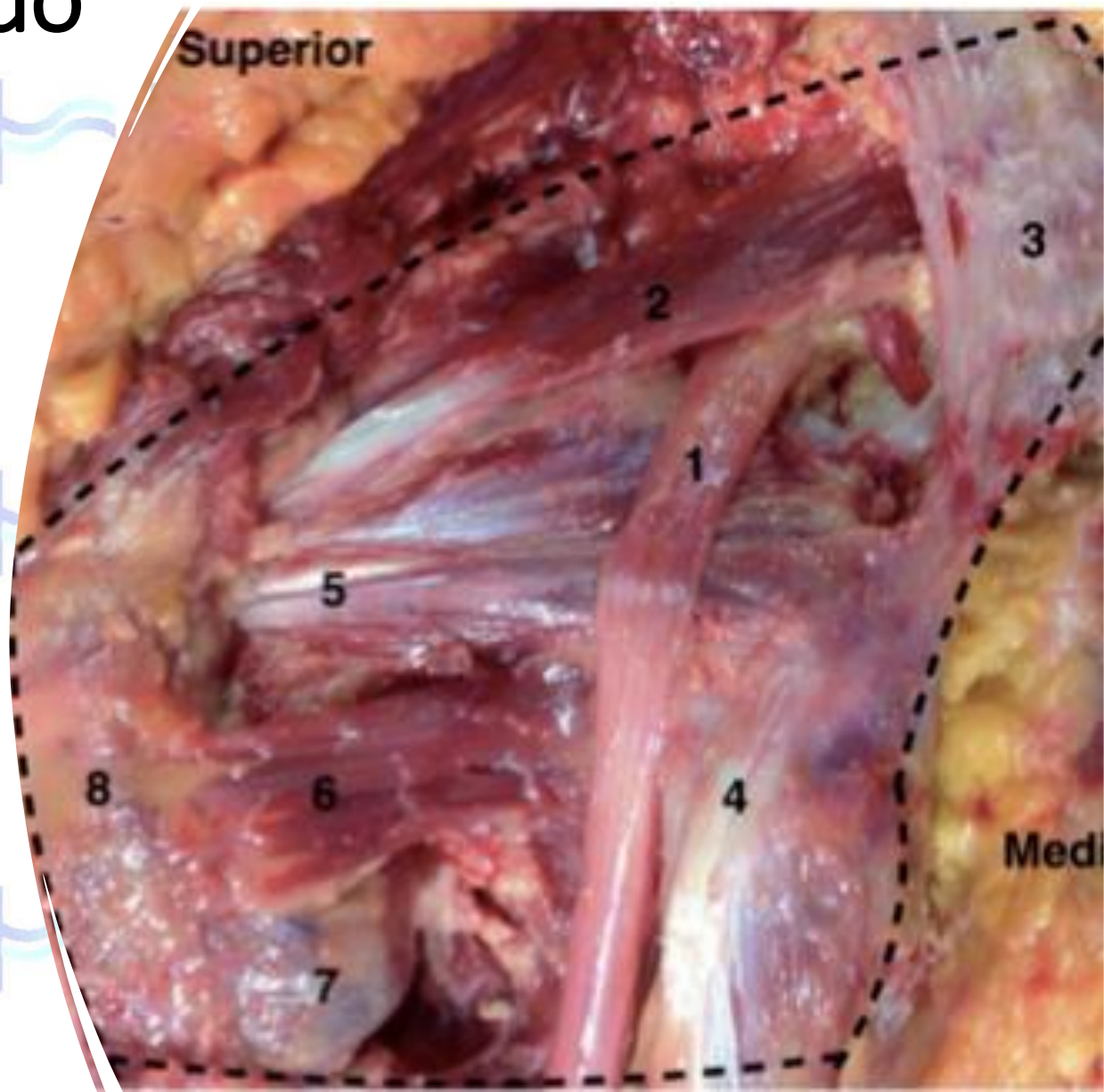

Delimitaciones

Posterior	Glúteo mayor
Anterior	Cuello femoral
Lateral	Línea áspera del fémur
Medial	Ligamento sacrotuberoso y la fascia falciforme
Superior	Escotadura ciatica
Inferior	Isquiotibiales

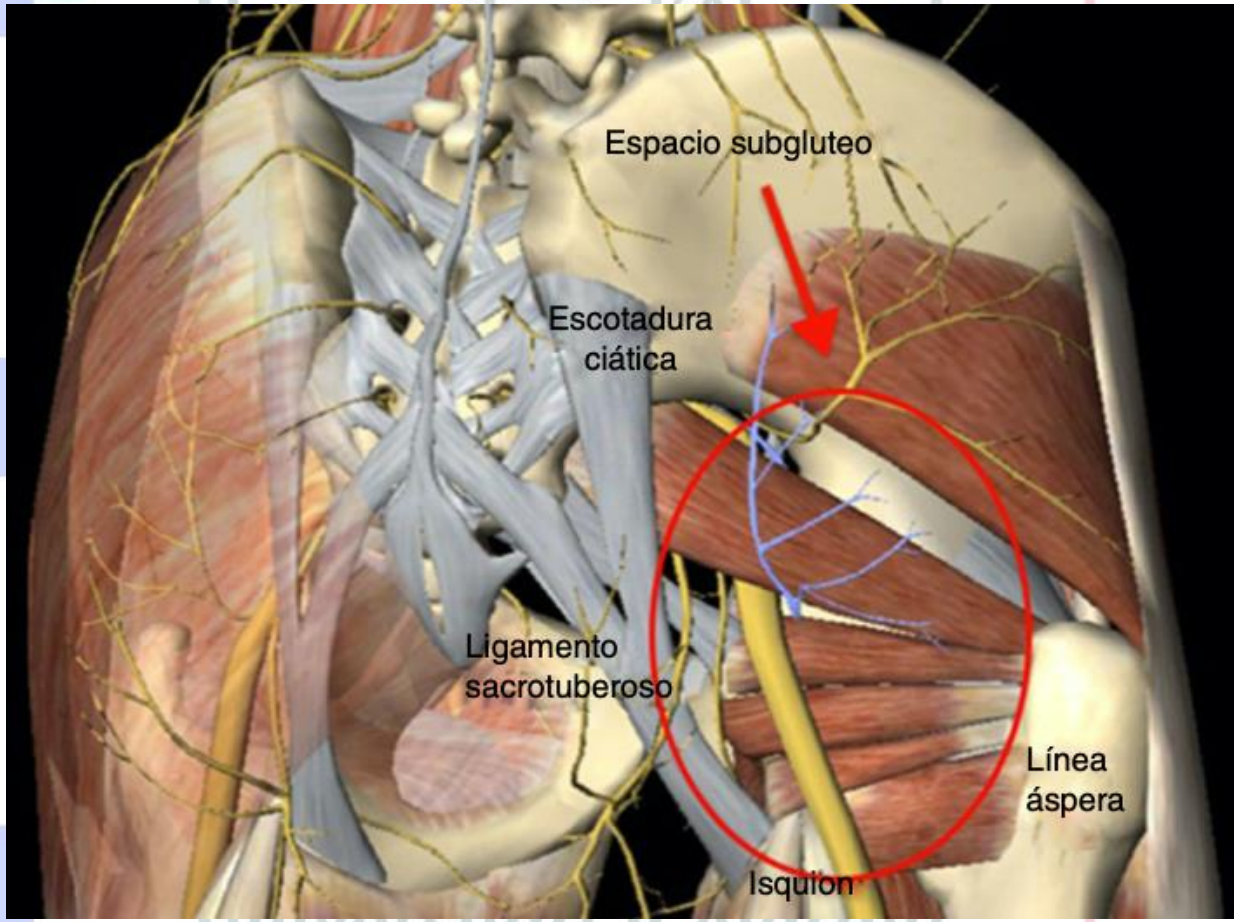

Causas

- Bandas fibrovasculares
- Variantes anatómicas en la salida del NC con respecto al músculo piriforme
- Hipertrofia de los músculos en la región profunda del EGP (piriforme)
- Traumatismos

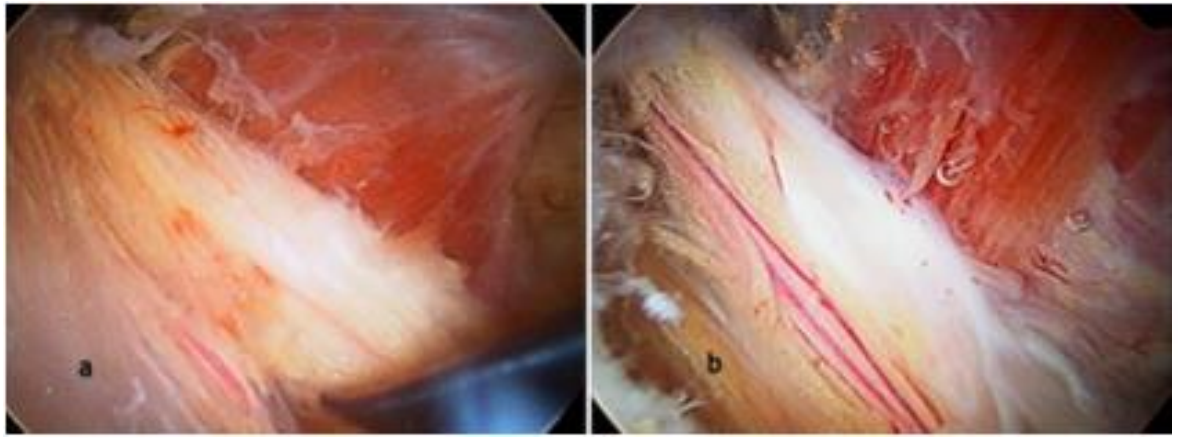

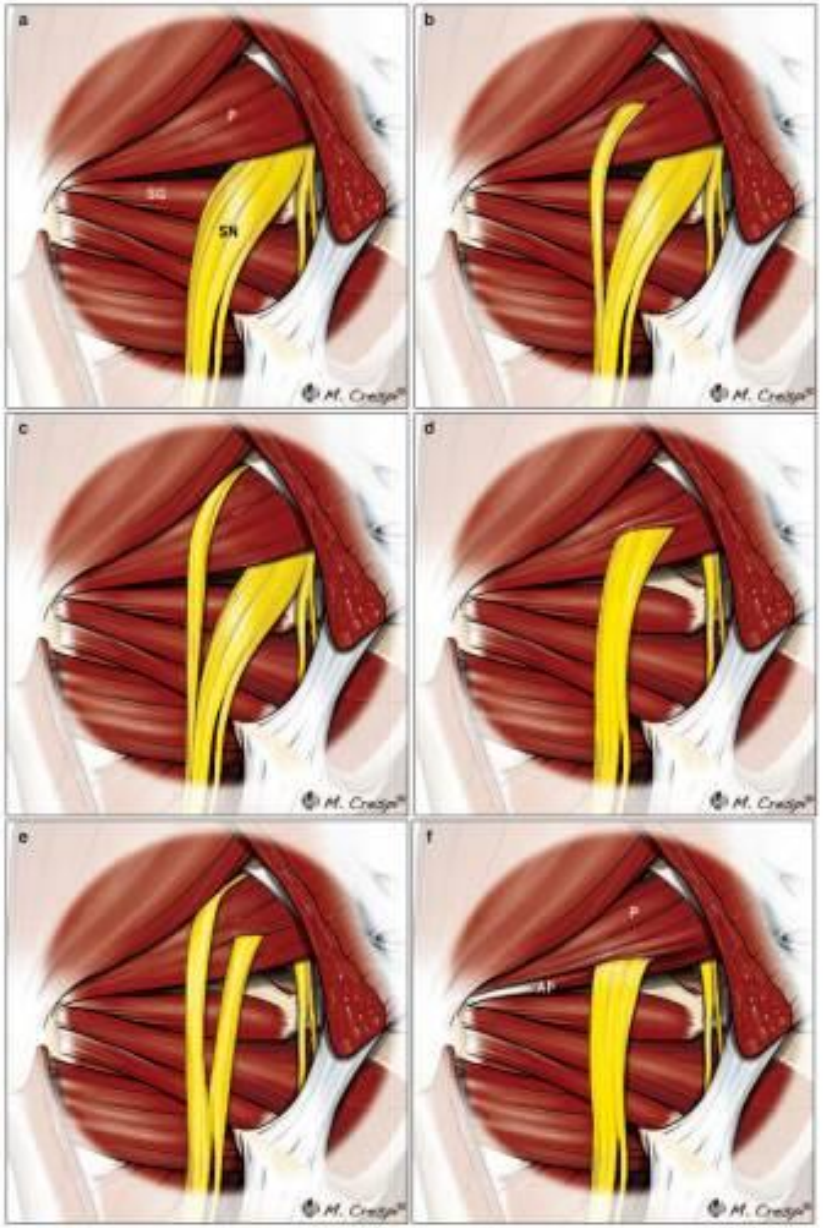

Diagnóstico

- Clínica
- Exploración
  - Prueba de estiramiento del piriforme sentado
  - Prueba de estiramiento del piriforme activo
- RM
- EMG

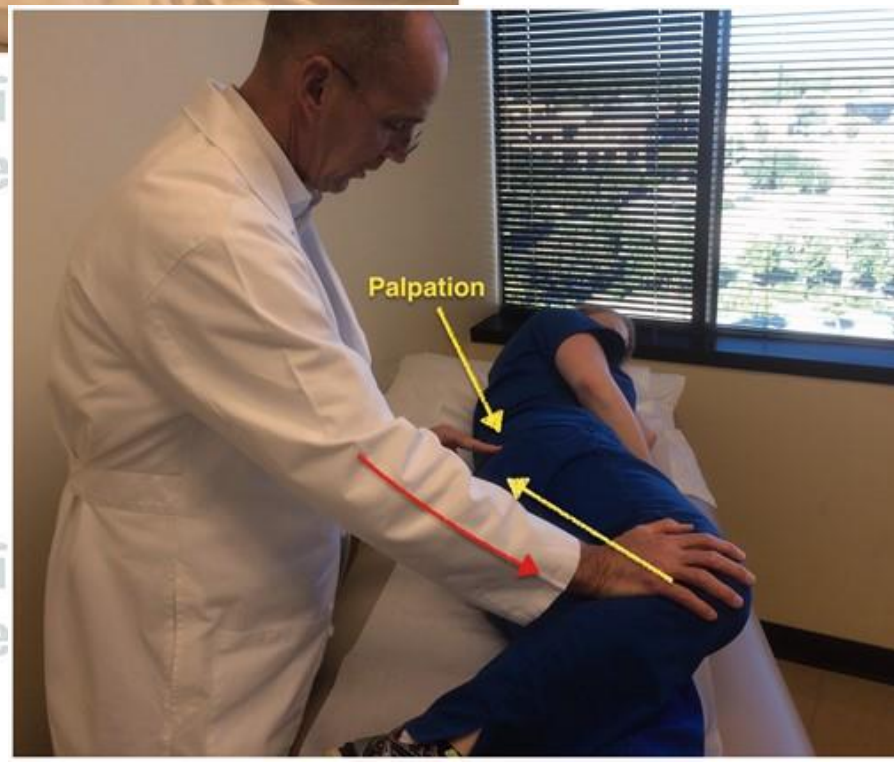

Diagnóstico diferencial.

Patología	Clinica	Pruebas diagnosticas
Hernia discal	- Dolor lumbar de inicio repentino o gradual. - Dolor que se irradia hacia una pierna - Hormigueo, entumecimiento o debilidad en la pierna afectada.	- RM (muestra hernia de disco que comprime el nervio ciático).
Estenosis espinal lumbar	- Dolor lumbar que puede irradiarse hacia las piernas y los glúteos. **- Dolor que empeora al caminar o estar de pie (claudicación neurogénica).** **- Alivio del dolor al sentarse o inclinarse hacia adelante.** - Debilidad o sensación de pesadez en las piernas.	- RM (estenosis espinal).
Espondilolistesis	**- Dolor crónico lumbar**	- Rx lumbar
Síndrome del glúteo profundo	- Dolor en la región de la cadera, glúteos y parte posterior del muslo. - Dolor irradiado - Agravamiento del dolor al estar sentado durante períodos prolongados.	- RM pelvis

GENERALITAT VALENCIANA
Hospital General Universitari d'Alacant

Tratamiento

➢ **Inicial**

- Estiramiento de todos los tejidos EGP
- AINEs, Relajantes musculares
- Casos refractarios → Toxina botulínica
- Mínimo 3 meses
- >87% pacientes buenos resultados

➢ **Definitivo**

- Quirúrgico (abierto vs endoscópico)
- Endoscópico

  < riesgo de lesión de estructuras y infección, mejor grado de dolor y mayor funcionalidad

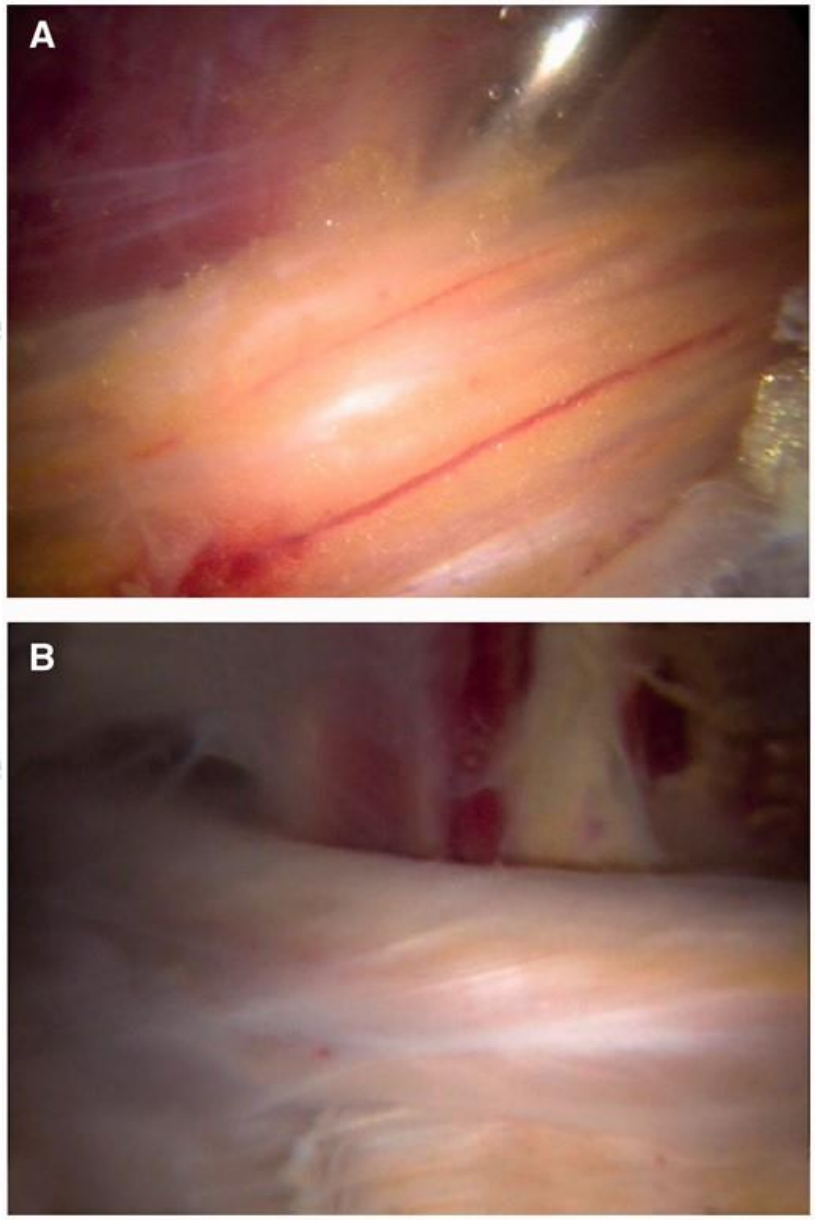

Inspección del nervio ciático. (A) Aspecto normal del nervio ciático con presencia de flujo sanguíneo y grasa epineural. (B) Nervio ciático anormal con apariencia de cordón blanco y sin grasa epineural.

Conclusiones

- Comprender la anatomía y realizar una exploración física dirigida es fundamental para realizar un diagnóstico preciso.
- Distintas estructuras anatómicas pueden estar implicadas en el atrapamiento del nervio ciático en el espacio glúteo profundo.
- Se debe descartar patología de origen lumbar como causa de dolor glúteo.
- Las medidas conservadoras van a ser el primer escalón de tratamiento; si fracasan se plantearán medidas quirúrgicas.
- El papel de la rehabilitación es fundamental tanto en el manejo conservador, como en la recuperación postquirúrgica para lograr resultados óptimos.

GENERALITAT VALENCIANA
Hospital General Universitari d'Alacant

Gracias por su atención