Convulsiones y hemiparesia durante el puerperio
Aproximación diagnóstica

Elena Navarro Escudero MIR 3 Anestesiología

Pedro Barredo Benítez MIR 3 Neurología

Hospital General de Alicante

25-01-2017

CASO CLÍNICO

- Mujer de 30 años
- Sin antecedentes personales de interés
- 16/9/16 Parto eutócico con episotomia en su hospital de referencia
- Acude el 2/10/16 por sangrado vaginal masivo
- ECO-TV:restos placentarios→*Legrado urgente*

GENERALITAT VALENCIANA
Hospital General Universitari d'Alacant

CASO CLÍNICO

Plan Anestésico

Abordaje neuroaxial subaracnoideo con Ropivacaina hiperbara

Evolución Intraoperatoria

Sangrado vaginal abundante
Sospecha de Atonía Uterina

2CH-Fibrinógeno 1g- Oxitocina 20Ui iv-Metilergonovina 100 mcg im-Misoprostol 600mcg intravaginal- Balón de Bakri

Traslado a UCIQ

CASO CLÍNICO

- **Evolución Postoperatoria en UCIQ**

1 hora de ingreso

24 horas de ingreso

Crisis comicial
TC craneal urgente

Hemiparesia derecha

Angio TC TSA e intracraneal y TC perfusión

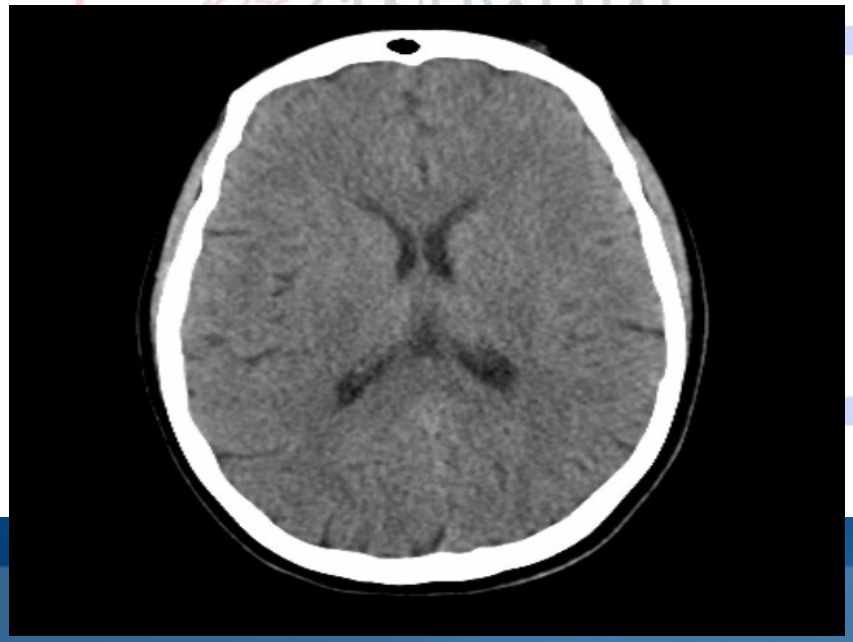

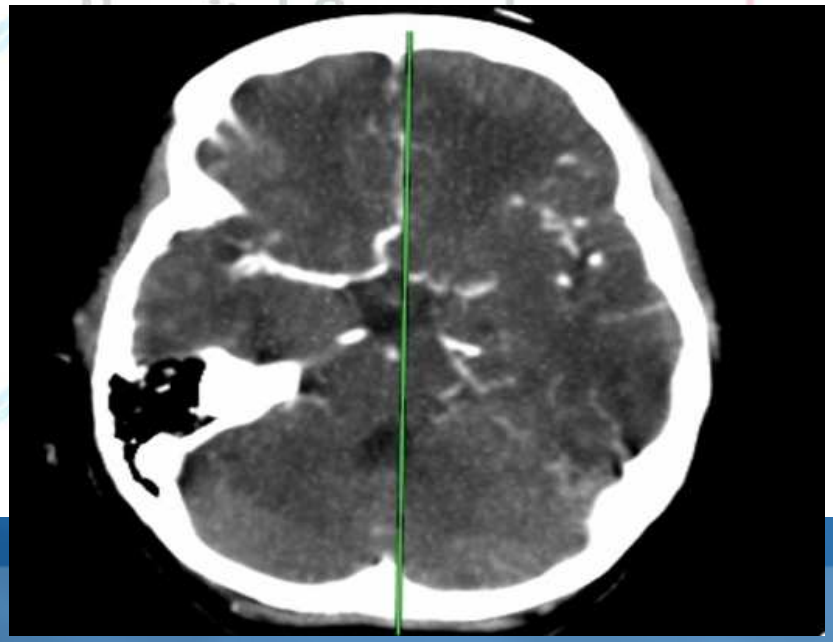

CASO CLÍNICO

- **Evolución Postoperatoria en UCIQ**

24 horas de ingreso

48 horas de ingreso

3er día de ingreso

RMN Doppler transcraneal → Nueva crisis comicial → Mejoría Hemiparesia → EEG → Doppler fosa post.

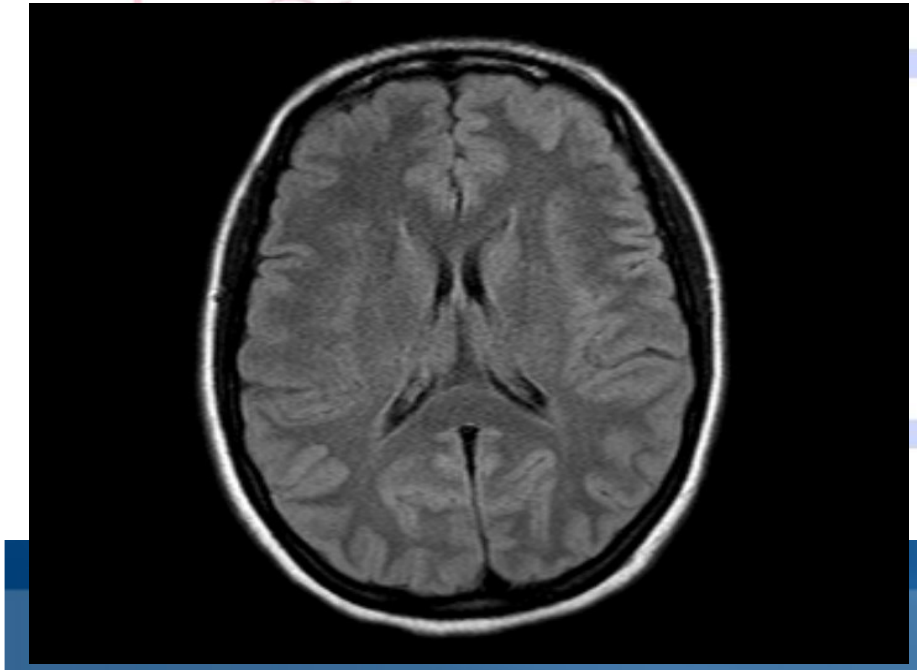

Encefalopatía moderada inespecífica, potencialmente epileptógena

GENERALITAT VALENCIANA
Hospital General Universitari d'Alacant

- 4º día de ingreso:

  Angio RMN en fase venosa y polígono de Willis

  Lesión isquémica en esplenio del cuerpo calloso

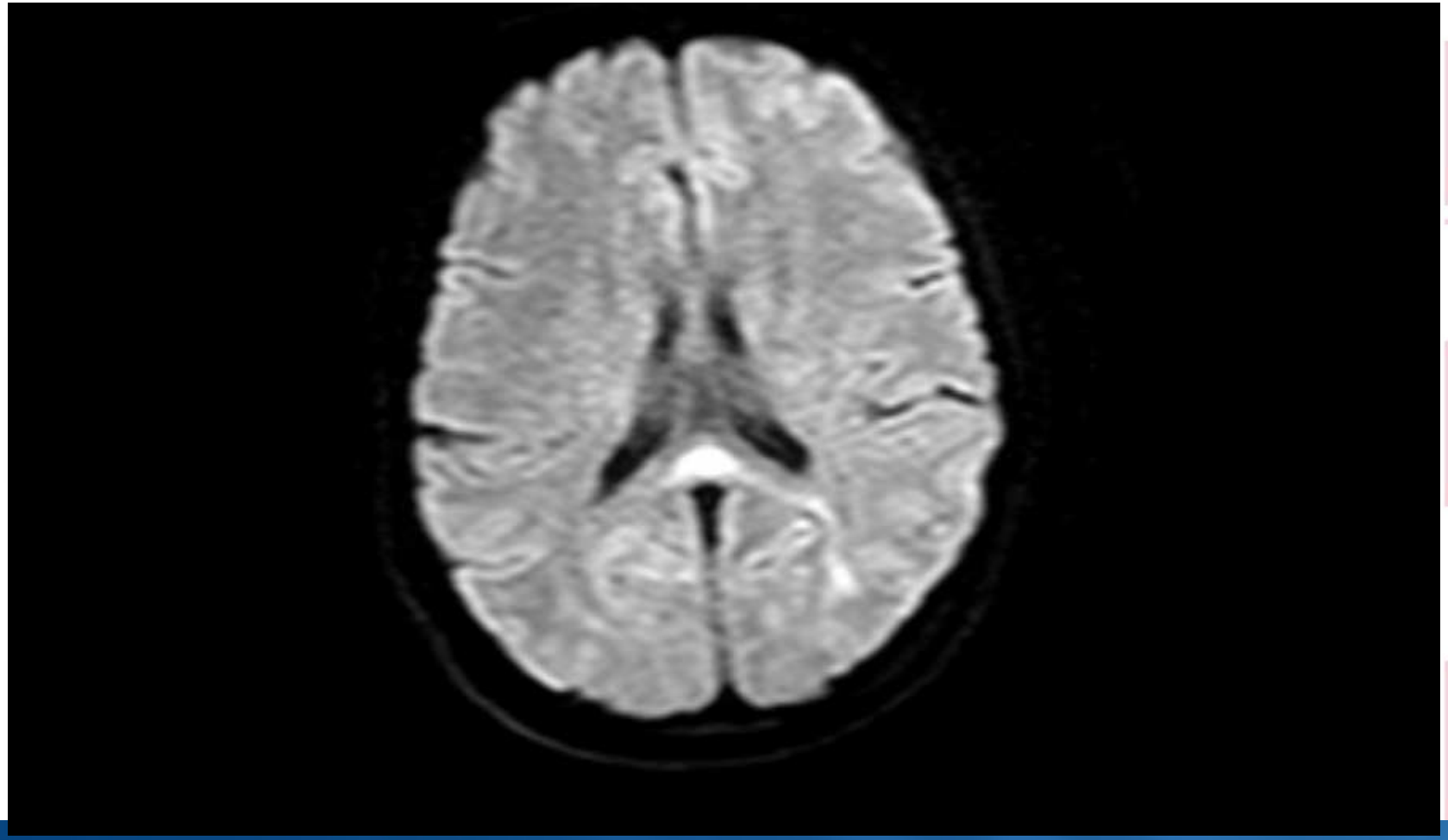

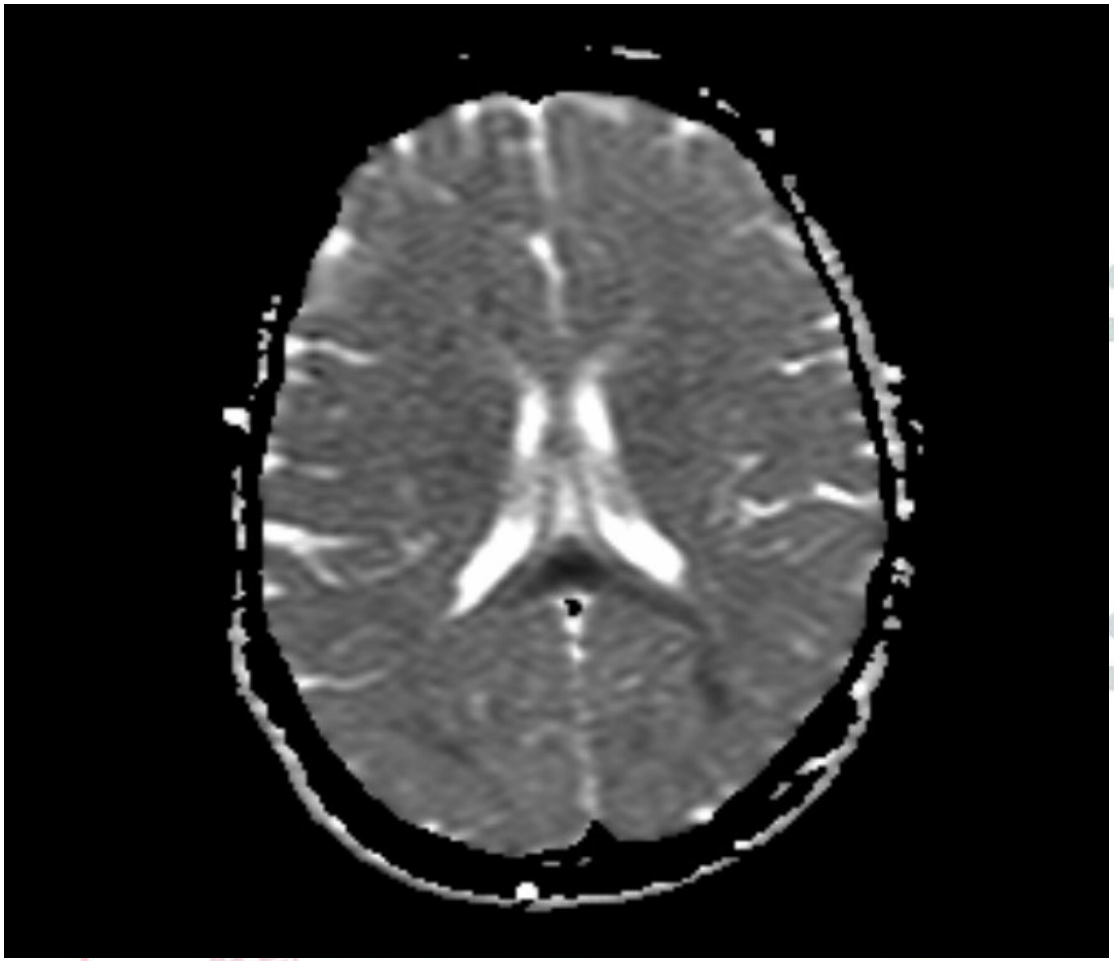

-Lesión hiperintensa en el esplenio del cuerpo calloso, con extensión hacia el lado izquierdo.

-Discreta irregularidad con disminución del calibre en la arteria cerebral posterior en su segmento P1 y P2.

- Infarto isquémico en el contexto de vaso espasmo o vaso constricción a considerar angiopatía post-parto

GENERALITAT VALENCIANA
Hospital General Universitari d'Alacant

ENFERMEDAD ACTUAL

DIAGNÓSTICO DIFERENCIAL FISIOLOGÍA DEL 3er Trimestre

Hospital General
Universitari d'Alacant

- Enfermedad no relacionada
- Trastorno neurológico preexistente exacerbado
- Patología exclusiva del embarazo y parto

Hospital General
Universitari d'Alacant

DIAGNÓSTICO DIFERENCIAL FISIOLOGÍA DEL 3er Trimestre

- Eclampsia
- Trombosis de senos venosos
- Embolismo cardiaco
- MAV
- Embolismo por líquido amniótico
- Síndrome de vasoconstricción reversible-Call Fleming síndrome (RCVS)
- Síndrome de encefalopatía posterior reversible (PRES)

Aumento de riesgo en 3er trimestre y puerperio

Estrógenos→ Aumento factores coagulación

Aumento volumen plasmático y del gasto cardíaco

Progesterona→ Aumento distensibilidad vascular

Hospital General Universitari d'Alacant

Otros posibles diagnósticos…

- Tumor cerebral
- Púrpura trombocitopénica trombótica
- Hemorragia o infarto hipofisario
- Encefalopatía de Wernicke

Diagnosis of acute neurological emergencies in pregnant and post-partum women. Review
Jonathan A Edlow, Louis R Caplan, Karen O'Brien, Carrie D Tibbles

Evolución
Indagando un poco más…
Eclampsia Tardía

- HTA de 150/85 mm Hg. Controles TA: 110/60, 128/74, 140/80, 136/73, 136/83, 140/82.
- Cefalea y epigastralgia intermitentes. Cociente Prot/Cr 0,7
- Ingresada para control hospitalario, sin precisar tratamiento antihipertensivo
- Proteinuria de 495 mg/24h durante su primer día de estancia en UCIQ.

DIAGNÓSTICO DIFERENCIAL

- Eclampsia
- Ictus
- Hemorragia no intraparenquimatosa
- Trombosis de senos venosos
- Síndrome de vasoconstricción cerebral reversible (RCVS)
- Disección arterial
- Enfermedad autoinmune
- Neoplasias y síndromes paraneoplásicos
- Encefalopatía de Wernicke

DIAGNÓSTICO DIFERENCIAL

- Eclampsia
- Ictus
- ~~Hemorragia no intraparenquimatosa~~
- Trombosis de senos venosos
- Síndrome de vasoconstricción cerebral reversible (RCVS)
- ~~Disección arterial~~
- Enfermedad autoinmune
- Neoplasias y síndromes paraneoplásicos
- ~~Encefalopatía de Wernicke~~

GENERALITAT VALENCIANA
Hospital General Universitari d'Alacant

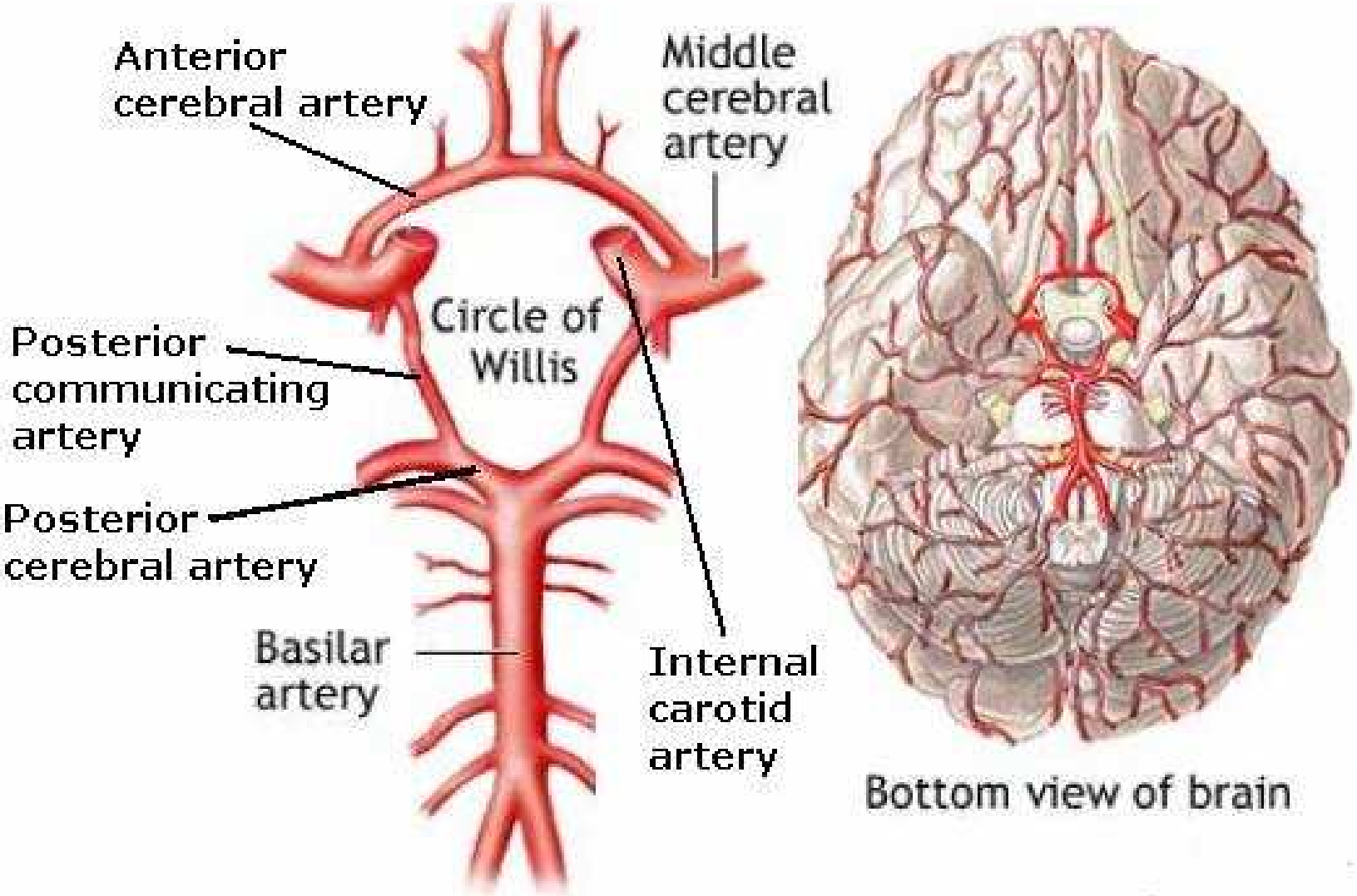
Anterior cerebral artery
Middle cerebral artery
Circle of Willis
Posterior communicating artery
Posterior cerebral artery
Basilar artery
Internal carotid artery
Bottom view of brain

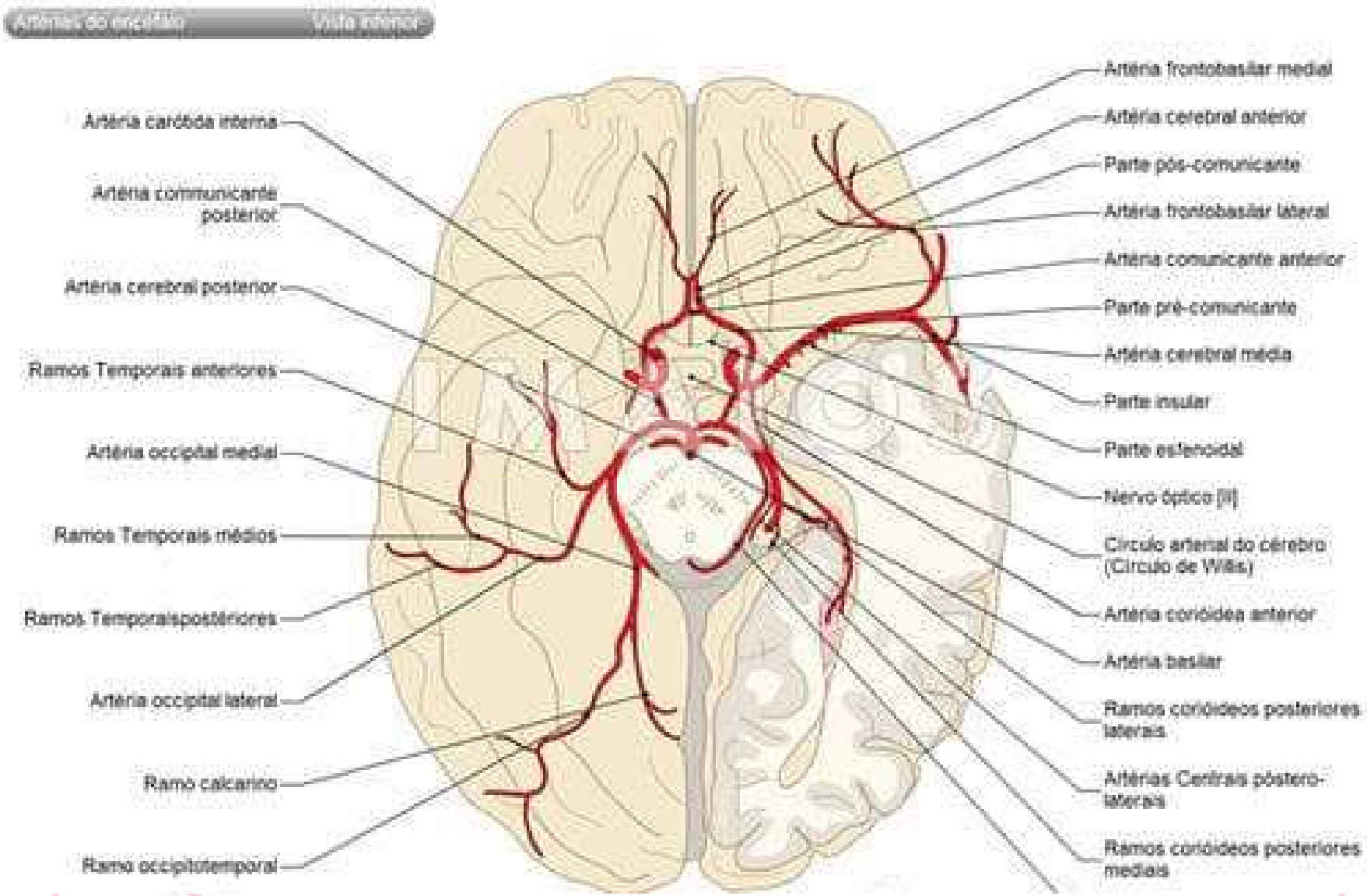
Artérias do encéfalo
Vista inferior
Artéria carótida interna
Artéria communicante posterior
Artéria cerebral posterior
Ramos Temporais anteriores
Artéria occipital medial
Ramos Temporais médios
Ramos Temporaisposteriores
Artéria occipital lateral
Ramo calcarino
Ramo occipitotemporal
Artéria frontobasilar medial
Artéria cerebral anterior
Parte pós-comunicante
Artéria frontobasilar lateral
Artéria comunicante anterior
Parte pré-comunicante
Artéria cerebral média
Parte insular
Parte esfenoidal
Nervo óptico [II]
Círculo arterial do cérebro (Círculo de Willis)
Artéria coroidea anterior
Artéria basilar
Ramos coroideos posteriores laterais
Artérias Centrais póstero-laterais
Ramos coroideos posteriores mediais

Neurosonología

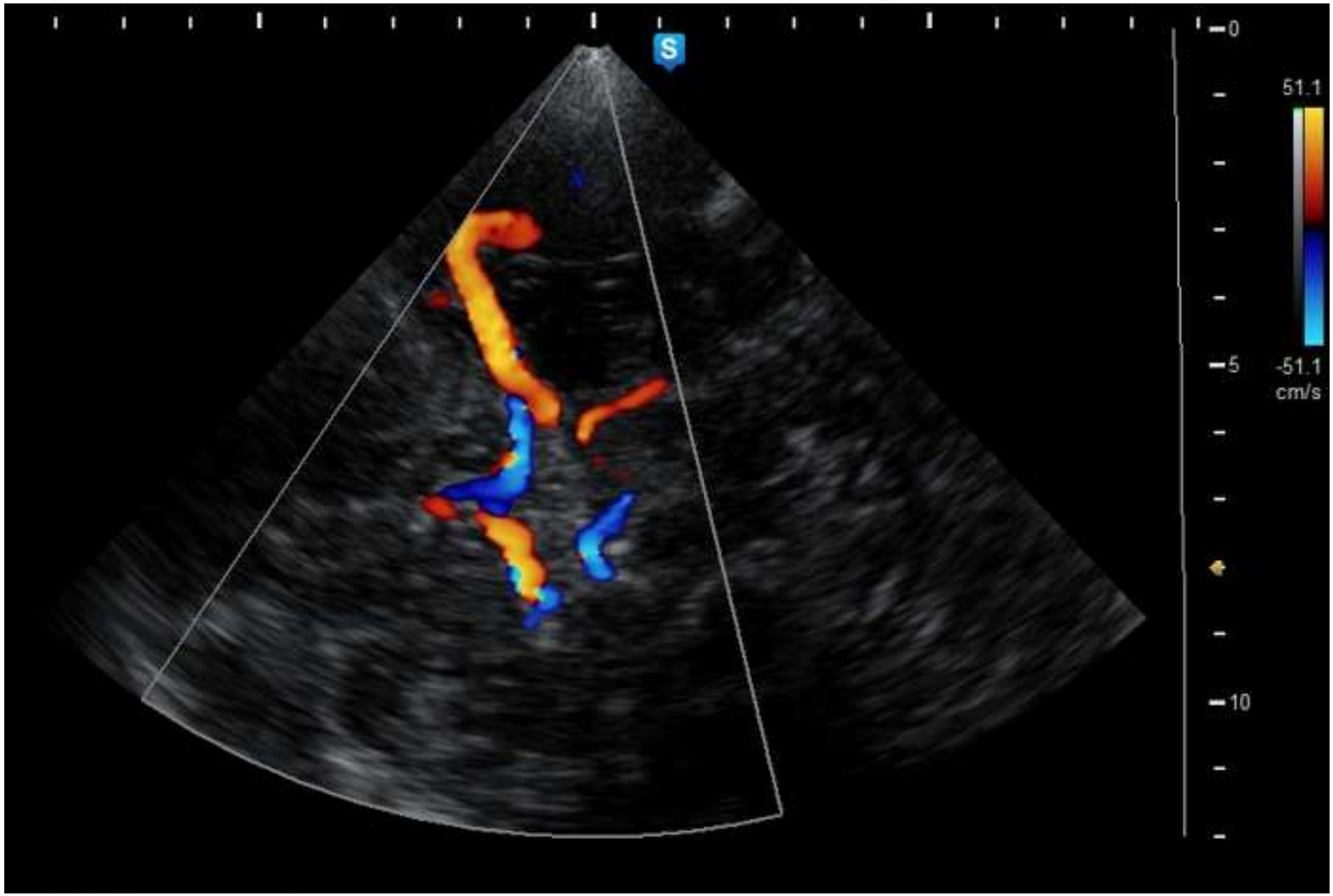

Neurosonología

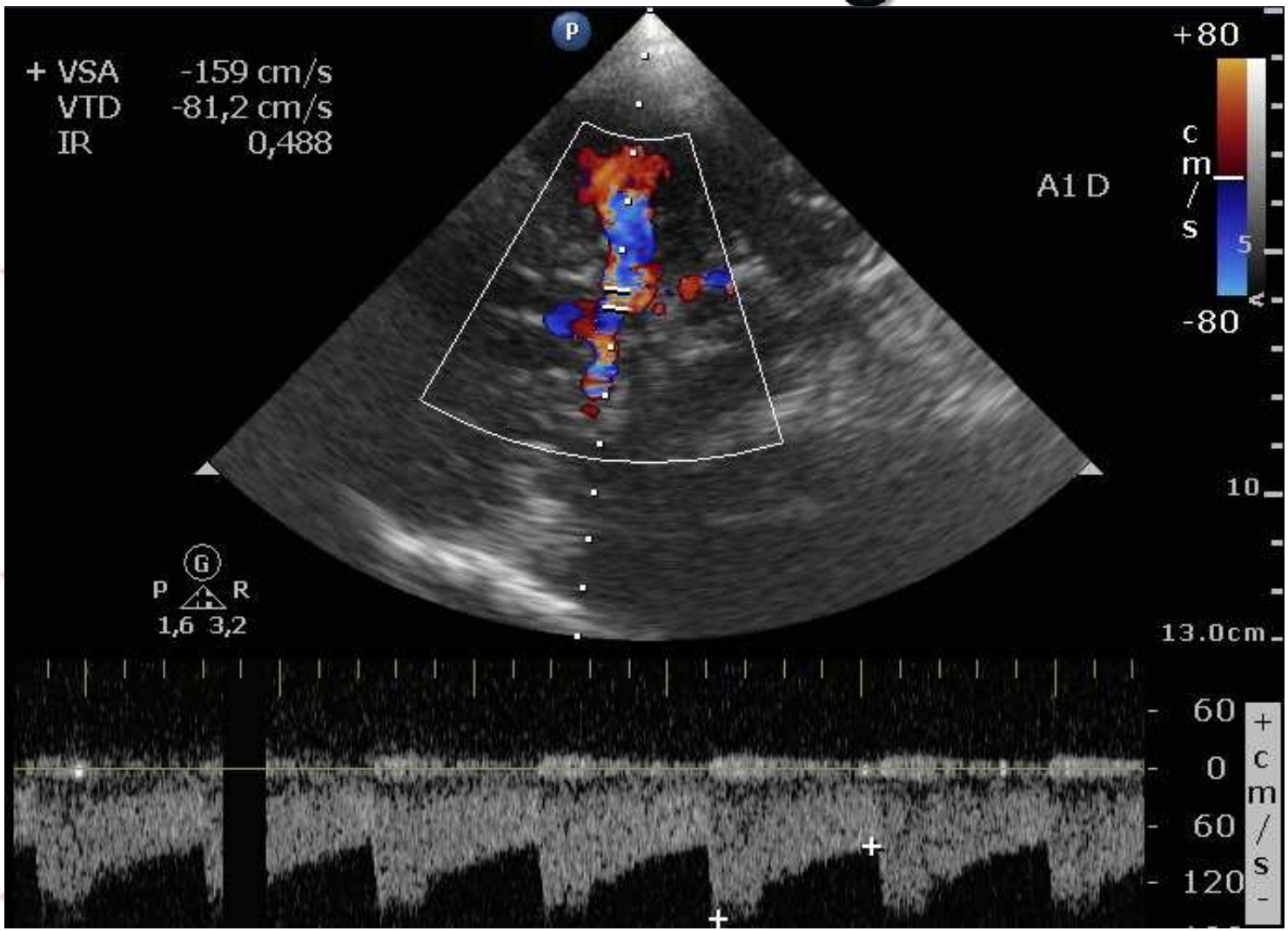

Neurosonología

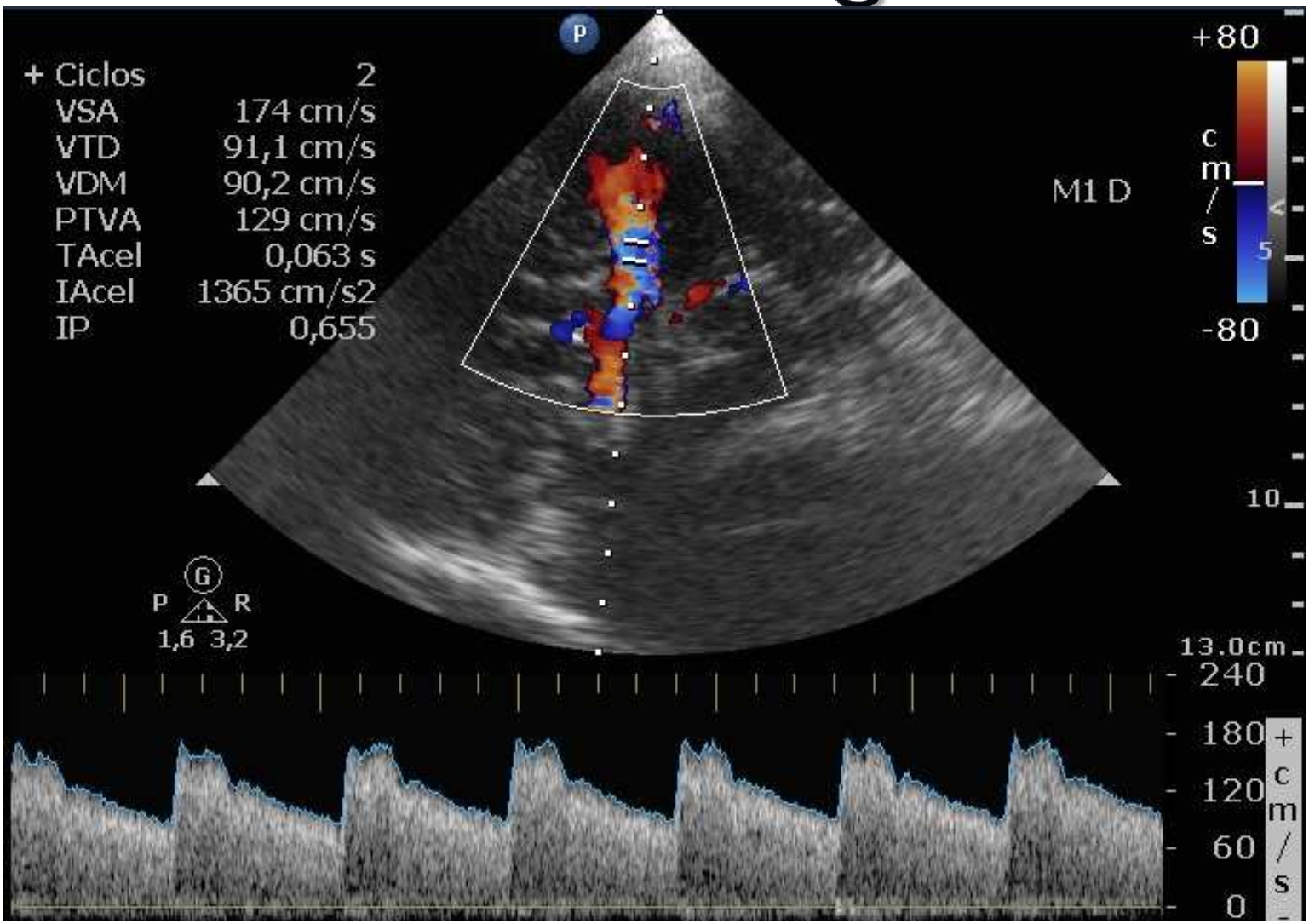

Resonancia magnética

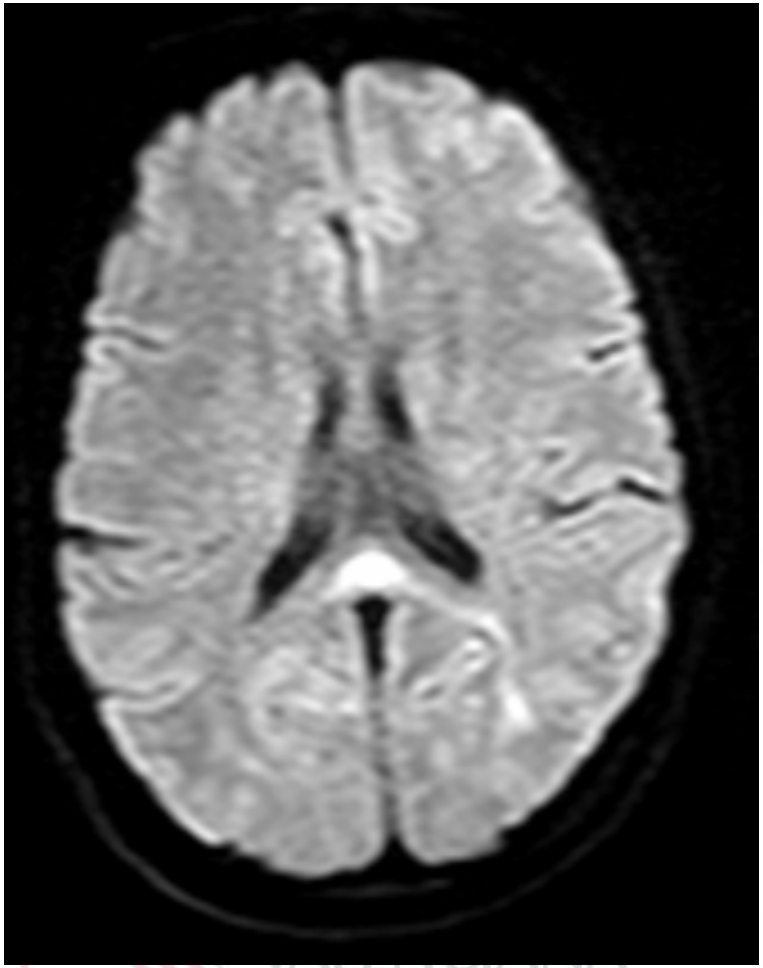

AngioRM de Willis

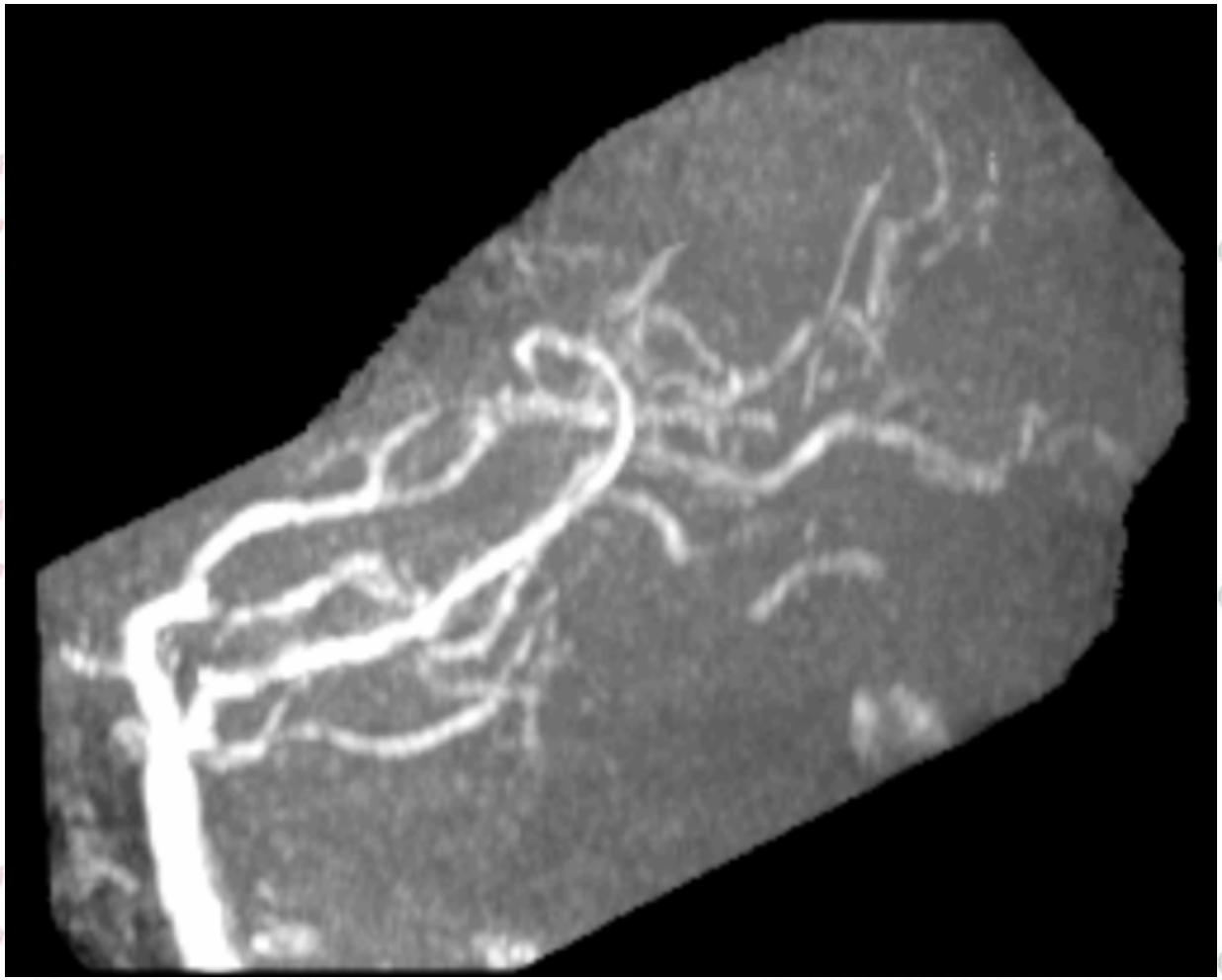

DIAGNÓSTICO DIFERENCIAL

- Eclampsia
- Ictus
- ~~Hemorragia no intraparenquimatosa~~
- ~~Trombosis de senos venosos~~
- Síndrome de vasoconstricción cerebral reversible (RCVS)
- ~~Disección arterial~~
- Enfermedad autoinmune
- Neoplasias y síndromes paraneoplásicos
- ~~Encefalopatía de Wernicke~~

GENERALITAT VALENCIANA
Hospital General Universitari d'Alacant

Volviendo a nuestro caso

- Ausencia de focalidad

- Alta con los diagnósticos siguientes:
  - Metrorragia por retención de restos placentarios en el puerperio
  - Lesión isquémica en el esplenio del cuerpo calloso, a considerar una angiopatía post-parto
  - Crisis epiléptica

- Alta domiciliaria dos días después, tratamiento con:
  - Levetiracetam 1000 mg / 12h
  - Nimodipino 60 mg / 8h
  - Hierro oral
  - Control por neurología

DIAGNÓSTICO DIFERENCIAL

- Eclampsia
- Ictus
- ~~Hemorragia no intraparenquimatosa~~
- ~~Trombosis de senos venosos~~
- Síndrome de vasoconstricción cerebral reversible (RCVS)
- ~~Disección arterial~~
- ~~Enfermedad autoinmune~~
- ~~Neoplasias y síndromes paraneoplásicos~~
- ~~Encefalopatía de Wernicke~~

GENERALITAT VALENCIANA
Hospital General Universitari d'Alacant

Síndrome de vasoconstricción cerebral reversible

- Grupo de síndromes caracterizados por la disrregulación del tono cerebrovascular
- Más frecuente en mujeres en la 4ª-5ª década
- Fisiopatología no aclarada. Múltiples desencadenantes
- Habitual la cefalea en trueno recurrente
- Diagnóstico: vasoconstricción segmentaria con resolución en control posterior
- Buen pronóstico. Complicaciones potencialmente graves

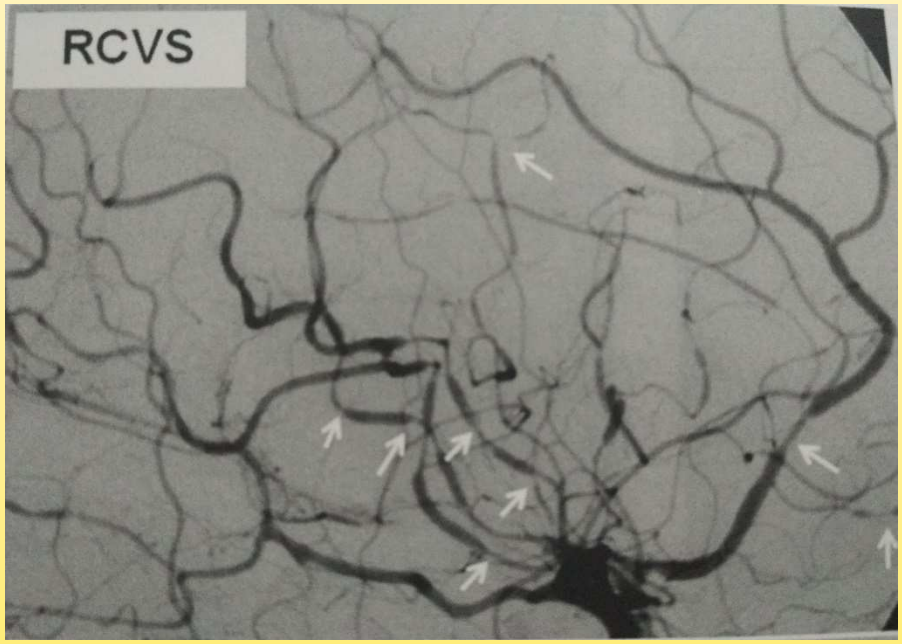

GENERALITAT VALENCIANA

Hospital General Universitari d'Alacant

Volviendo a nuestro caso

- Cefalea frecuente. No otras incidencias.
- Exploración normal.
- Se retira nimodipino.
- Normalización de los vasos en angioRM y Doppler.

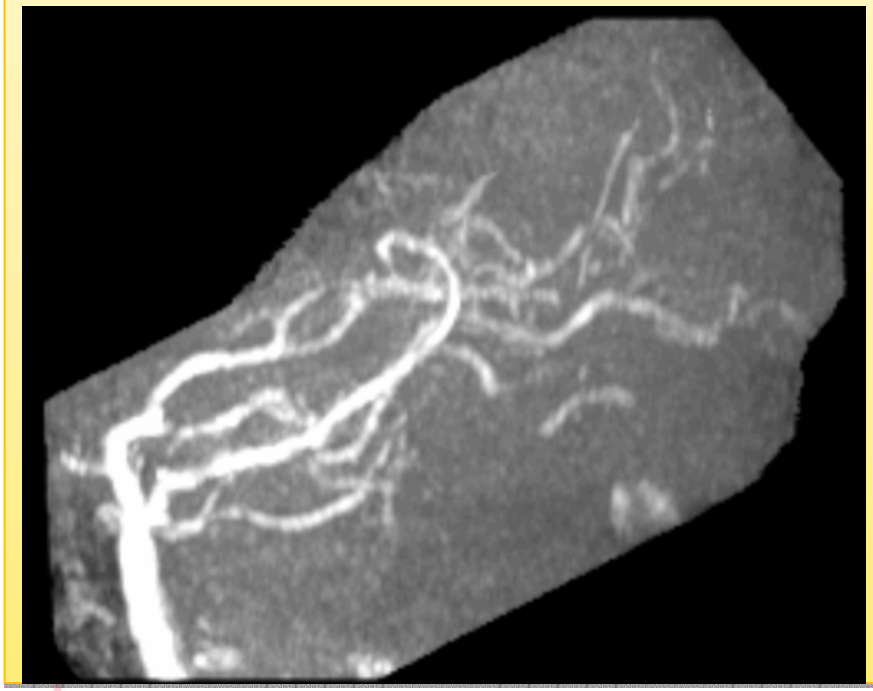

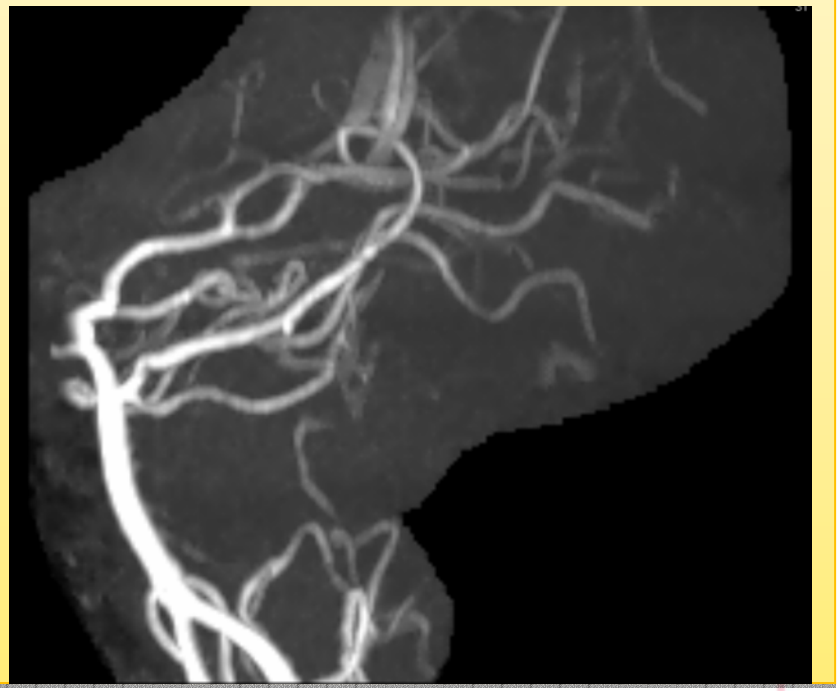

Volviendo a nuestro caso

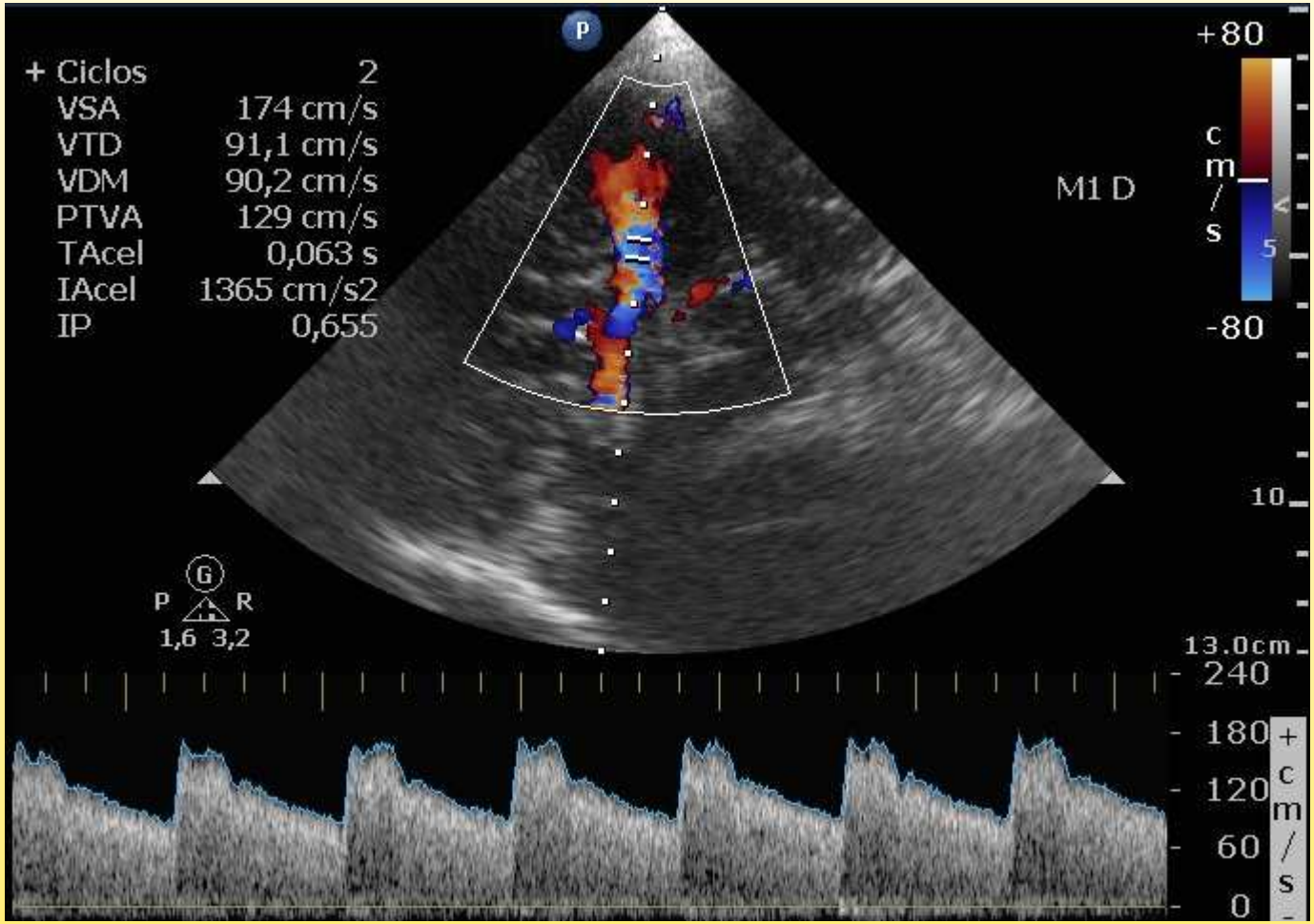

Volviendo a nuestro caso

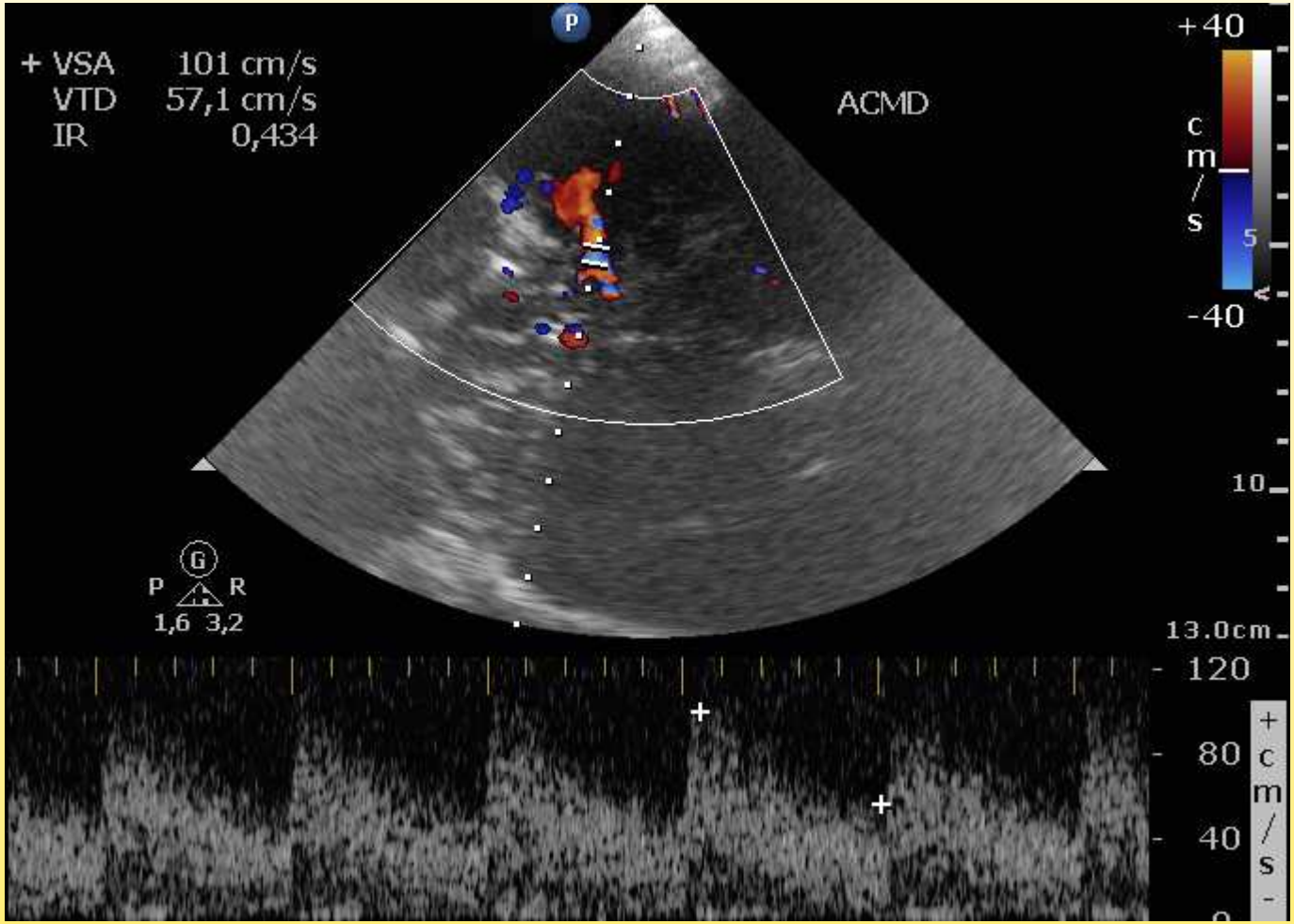

Síndrome de vasoconstricción cerebral reversible

- Síndrome de vasoconstricción cerebral reversible de etiología mixta (eclampsia, metilergonovina, postparto).
- Encefalopatía, crisis parcial secundariamente generalizada e ictus de cuerpo calloso secundarios a RCVS y eclampsia



GENERALITAT VALENCIANA

Hospital Gener
Universitari d'A

CAUSAS DE ICTUS EN EL EMBARAZO Y PUERPERIO

- **Presentation, Etiology, and Outcome of Stroke in Pregnancy and Puerperium** Frank M. Skidmore, MD, Linda S. Williams, MD, Kevin D. Fradkin, MS, Robert J. Alonso, MD, and Jose´ Biller, MD

Causa más común: *embolismo cardíaco*
Segunda causa*: preeclampsia-eclampsia*
Hipertensión: comorbilidad asociada en mayor frecuencia
Mayor frecuencia en *3er trimestre y puerperio*
12% muertes en este periodo

GENERALITAT VALENCIANA
Hospital General Universitari d'Alacant

Infarto agudo del cuerpo calloso

- Parte más frecuentemente afectada es el esplenio → mayor incidencia de infartos en territorio de ACP

- Ausencia de síntomas típicos
- Combinación con otras lesiones isquémicas
- HTA → factor de riesgo más frecuente

Clinical features of acute corpus callosum infarction patients
Li-Li Yang, Yi-Ning Huang, Zhi-Tang Cui
Int J Clin Exp Pathol 2014;7(8)

GENERALITAT VALENCIANA
Hospital General Universitari d'Alacant

PREECLAMPSIA

- Definición: HTA y proteinuria después de la 20 SG y sin HTA previa.
- En hipertensas, aumento > 30 mm Hg en TAS > 15 mmHg en TAD o > 20 mmHg en TAM
- En ausencia de proteinuria:

→ Dolor epigástrico persistente
→ Trombocitopenia
→ Síntomas cerebrales
→ Elevación de enzimas hepáticas
→ Restricción de crecimiento fetal

GENERALITAT VALENCIANA
Hospital General Universitari d'Alacant

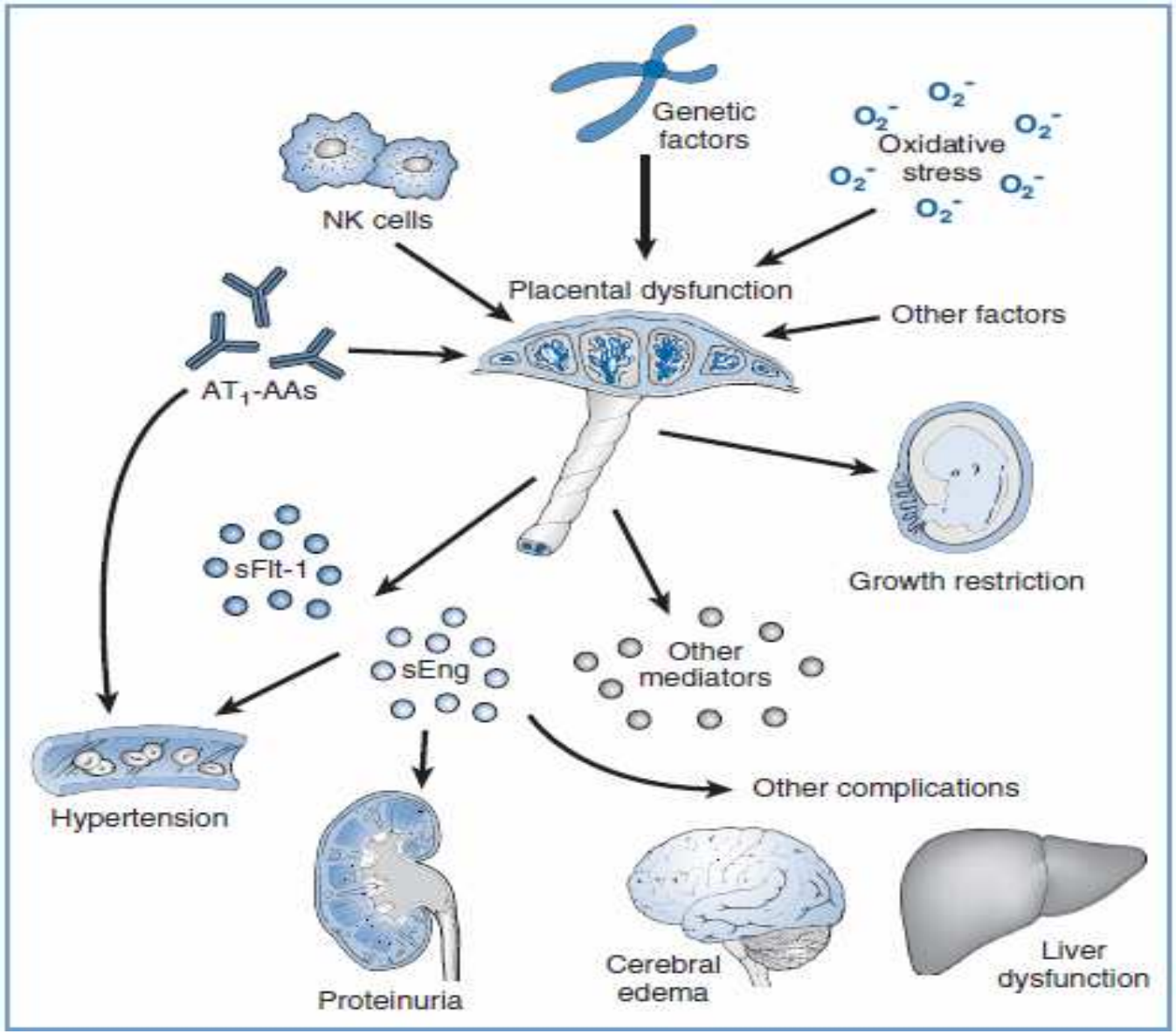
Genetic factors
O_2^-
Oxidative stress
NK cells
Placental dysfunction
Other factors
AT_1-AAs
sFlt-1
Growth restriction
sEng
Other mediators
Hypertension
Other complications
Proteinuria
Cerebral edema
Liver dysfunction

PREECLAMPSIA

- 6% de incidencia en mujeres gestantes
- 20% de todas las muertes maternas perinatales
- Primera causa de mortalidad fetal
- Etiopatogenia incierta

- Factores de riesgo
  - Edad > 40 años
  - Gestación múltiple
  - Obesidad
  - Comorbilidad (HTA previa, DM, nefropatía, trombofilia, enf. Autoinmune …)
  - Antecedente familiar de PE-E

GENERALITAT VALENCIANA
Hospital General Universitari d'Alacant

PREECLAMPSIA

SIN CARACTERÍSTICAS DE GRAVEDAD	GRAVE
□ TA>140/90 después de la 20SG □ Proteinuria ≥300mg/24h, Ratio Prot/Cr ≥0,3 o más de un + en dipstick □ TAS <160 Y TAD <110 □ Ningún otro criterio de preeclampsia grave presente.	□ **TAS ≥ 160 y/o TAD ≥110** □ **Creatinina** > 1,1 mg/dl □ Plaquetas < 100.000/μl □ GOT y/o GPT > 62 UI/l ó > doble del límite alto de la normalidad □ Clínica neurológica □ Edema pulmonar

PREECLAMPSIA

Forma temprana o tipo I: antes de 34SG

- 20% casos
- Componente genético
- Alto riesgo complicaciones

Forma tardía o tipo II: después de 34SG

- 80% casos
- Predisposición metabólica
- Complicaciones menos frecuentes

VALENCIANA
Hospital General Universitari d'Alacant

PREECLAMPSIA

- *Enfoque multidisciplinar.*
- Tratamiento definitivo → Finalizar la gestación
- Entre la semana 37-40 (condicionado por el test Bishop), preferiblemente por vía vaginal y con analgesia epidural.
- Criterios de finalización independientes de la edad gestacional, en 48h previa maduración pulmonar o inmediatos, según gravedad

GENERALITAT VALENCIANA
Hospital General Universitari d'Alacant

CRITERIOS DE FINALIZACIÓN INDEPENDIENTES DE LA EDAD GESTACIONAL

MATERNOS	FETALES
- HTA grave sin respuesta a tto - Pródromos de eclampsia que no ceden con sulfato de magnesio -Eclampsia: *previa estabilización materna* - DPPNI - Complicaciones maternas graves: EAP, hemorragia cerebral, rotura hepática - Deterioro función renal - Plaquetopenia progresiva < 100.000 - ↑ rápido de transaminasas - Síndrome HELLP	- CIR (individualizar) - Oligoamnios persistente ó perfil biofísico < 4 - A. Umbilical con diástole ausente - PNS patológico

PREECLAMPSIA

- CONTROL DE LA TENSIÓN ARTERIAL (TAS 130-170, TAD 90-110)
- **Labetalol (Trandate®)**→Bolos progresivos + perfusión continua

Si no control TA asociar…

- **Hidralazina (Hydrapres®)**→ perfusión continua
- **Nitroglicerina (Solinitrina®)**→ perfusión continua

PREECLAMPSIA

- PLAN ANESTÉSICO:

CESÁREA URGENTE→INTRADURAL
PARTO VAGINAL→EPIDURAL

Evaluación:
-Vía Aérea
-Coagulación/ plaquetas
-Balance de fluidos

1ª Opción: EPIDURAL
2ª Opción: INTRADURAL
3ª Opción: ANESTESIA GENERAL

VENTAJAS ANALGESIA NEUROAXIAL :

-Evita posible VAD

-Evita riesgo crisis hipertensiva durante laringoscopia

-Beneficios en perfusión útero-placentaria

Sulfato de Magnesio

Efecto anticonvulsivo:
-Protector barrera hemato encefálica
-Disminuye resistencias vasculares periféricas

Indicaciones:

- Preeclampsia grave
- Pródromos de eclampsia

Profilaxis: bolo inicial en 10 min + PC

Mantener 24-48h tras el parto

Tratamiento: bolo inicial en 20 min + PC
Niveles recomendados: 4,8-8,4 mg/dl

Monitorización continua: electrolitos, gasto urinario, reflejos osteotendinosos, frecuencia respiratoria

Gluconato cálcico si sospechamos intoxicación



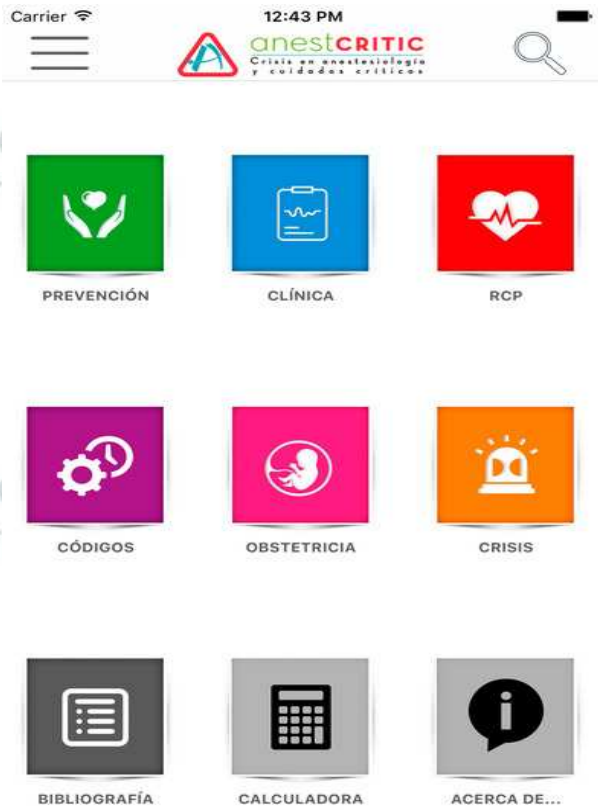

GENERALITAT VALENCIANA
Hospital Universitari d'Alacant

PREECLAMPSIA

TAS > 140 / TAD > 90 mmHg después de la semana 20 con TA normal previa
↑TAS > 30 mmHg o ↑TAD > 15 mmHg con HTA crónica
+
Proteinuria ≥ 0,3 g / 24 h (1 + o más en dipstick)

TRATAMIENTO COMPLICACIONES

CONTROL DE TA (TAS entre 130/170 y TAD entre 90-110)

Principal causa de muerte → HEMORRAGIA CEREBRAL

Labetalol bolos progresivos de 20-40-80-80 mg/iv/10 min + PC 500 mg (5 amp en 400 ml de SG 5 %) a 20 ml/h. Doblar dosis cada 15 min si precisa (máx 160 ml/h o TA < 160/105)

Si no hay control de TA asociar:

Hidralazina bolos de 5-10 mg/iv/15 min (máx 4 bolos) + PC 3-10 mg/h (1 amp en 100 ml de SF) a 15-35 ml/h

Nitroglicerina 0,25-2,5 µg/Kg/min (5 amp de 5 mg en 250 mg de SG 5 %) a 10ml/h, aumentando de 3 en 3 ml/h

PROFILAXIS Y TRATAMIENTO DE LAS CONVULSIONES

Sulfato Mg (Sulmetin® simple 1,5 g)

Profilaxis: 2-4 g/iv/100 ml SF en 10 min + PC 1-2 g/h (5 amp en 450 ml SF) a 67 ml/h

Mantener 24-48 h tras el parto

Tratamiento de las convulsiones: 4-6 g/iv/100 ml SF en 20 min + PC 1-2 g/h (5 amp en 450 ml SF) a 67 ml/h

Si persisten convulsiones:

- Repetir bolo de Mg 2-4 g/iv en 20 min
- Diazepam 20-40 mg/iv + PC 3-4 mg/h
- Fenitoina 15 mg/Kg/iv en 1 h + 250-500 mg/iv en 12 h (niveles 10-20 µg/ml)
- Compromiso vía aérea o Glasgow < 8 → IOT

TRATAMIENTO DEFINITIVO

Finalizar la gestación (ver reverso)

PLAN ANESTÉSICO

1ª Opción → EPIDURAL
Incluso tras un episodio convulsivo previo, una vez recuperado éste
Valorar plaquetas en analítica de la hora previa (plaquetopenia progresiva)

2ª Opción → INTRADURAL
Mala tolerancia a la prehidratación y muy sensibles al bloqueo simpático

3ª Opción → ANESTESIA GENERAL
Inducción de secuencia rápida
Control de la respuesta HTA a la IOT
- **Lidocaína** 1,5 mg/Kg/iv 3-5 min preinducción
- **Sulfato Mg** 40 mg/Kg/iv
- **Fentanilo** 2-3 µg/Kg/iv
- **Esmolol** 1-2 mg/Kg/iv

CESÁREA URGENTE → INTRADURAL
PARTO VAGINAL → EPIDURAL

PREECLAMPSIA
Complicaciones

- Principal causa de muerte → Hemorragia cerebral
- Aumento del riesgo de *ictus*

  Mayoría en el postparto
  Pérdida autoregulación cerebral → edema
  Prevención → control de TA

- Edema pulmonar
- Trombosis venosa
- Síndrome de HELLP
- Fallo renal
- *Eclampsia*

ECLAMPSIA

- Convulsiones tónico-clónicas o coma durante embarazo o puerperio en preeclampsia severa, sin otra causa.
- Hasta el 45% de los casos de eclampsia debutan postparto
- *Urgencia* vital *materna*
- Terminar la gestación NUNCA es la prioridad

GENERALITAT VALENCIANA
Hospital General Universitari d'Alacant

ECLAMPSIA

- *Eclampsia tardía: 48h a 8 semanas post-parto*
- *Una forma de PRES…*

Manejo :
-Asegurar la vía aérea
-Hipotensores
-Sulfato de Magnesio

-Si persisten convulsiones…

Repetir bolo de sulfato de magnesio
Diazepam
Fenitoína

Manejo anestésico:

En ausencia de aumento de PIC→Analgesia neuroaxial

Si anestesia general→ considerar tiopental

Volviendo a nuestro caso

- Ausencia de focalidad
- Alta con los diagnósticos siguientes:
  - Metrorragia por retención de restos placentarios en el puerperio
  - Lesión isquémica en el esplenio del cuerpo calloso, a considerar una angiopatía post-parto
  - Crisis comiciales
- Alta domiciliaria 2 días después, con tratamiento:
  - Levetiracetam 1000 mg / 12h
  - Nimodipino 60 mg / 8h
  - Hierro oral
  - Control por neurología

CONCLUSIONES

- La preeclampsia es una de las principales causas de morbi-mortalidad perinatal
- Enfermedad sistémica
- Incrementa el riesgo de enfermedad cardiovascular y cerebrovascular
- Necesidad de protocolos bien establecidos que faciliten el manejo precoz multidisciplinario.
- La frecuencia y gravedad de las complicaciones aumentan con la progresión de la enfermedad.
- El síndrome de vasoconstricción cerebral reversible es una entidad infradiagnosticada, de buen pronóstico aunque potencialmente grave.

GENERALITAT VALENCIANA
Hospital General Universitari d'Alacant

AGRADECIMIENTOS

- Servicio de Anestesiología- Dr. Carlos Muñoz Miguelsanz
  Dra. María Galiana Ivars
- Servicio de Neurología- Dra. Montserrat Asensio
  Dr. Pedro Barredo
- Servicio de Radiología
- Servicio de Ginecología y Obstetricia