



**AL FINAL, SÍ TENÍA UN
EMBOLISMO PULMONAR**

**Ernesto González
Neda Raissouni
R3- Neumología**

Colabora: Paula Toro R3-Anatomía Patológica

Alicante, 1 de Diciembre de 2010

Antecedentes Personales

- Mujer de 43 años.
- No RAM conocidas. Sin hábitos tóxicos. No HTA, DM ni DLP.

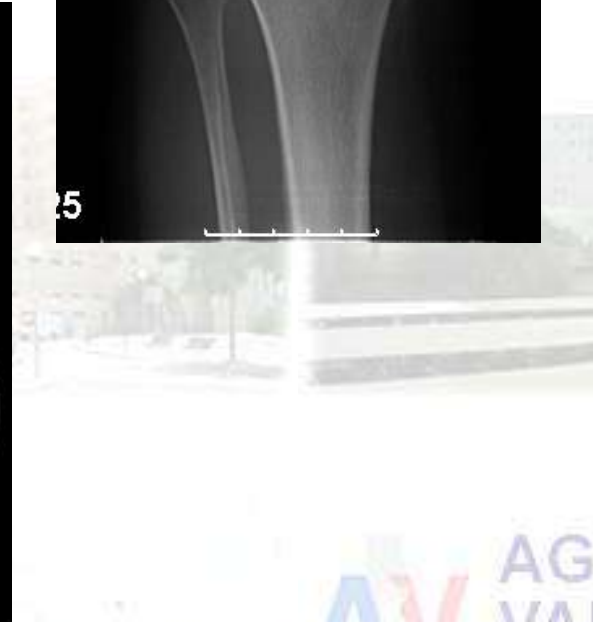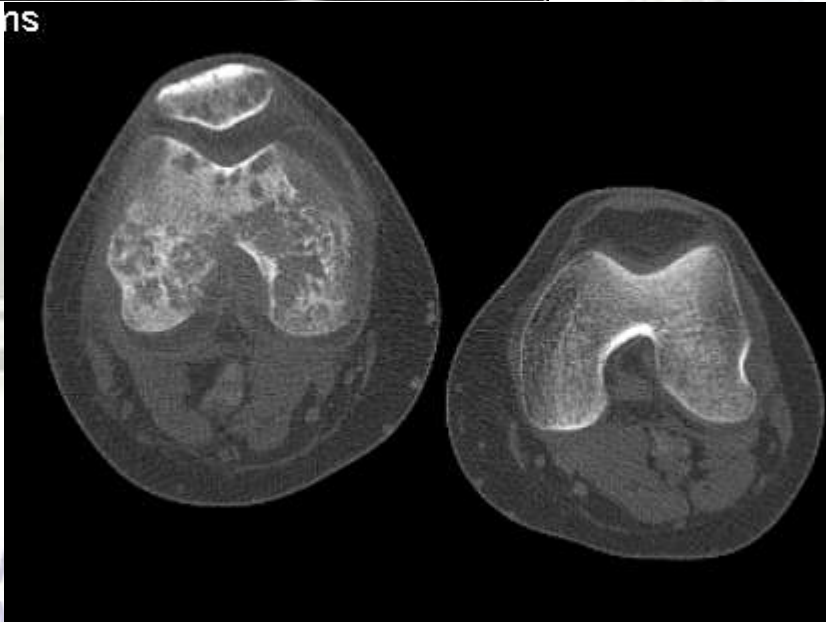

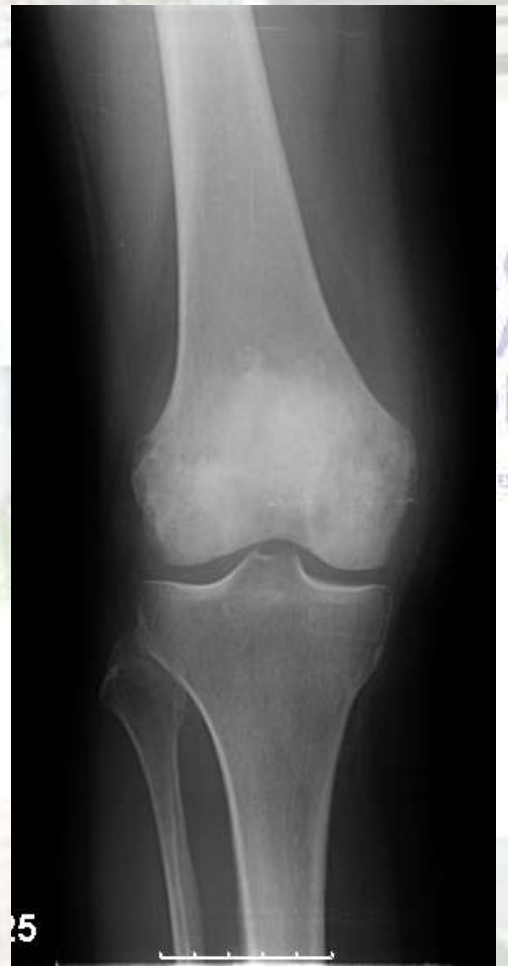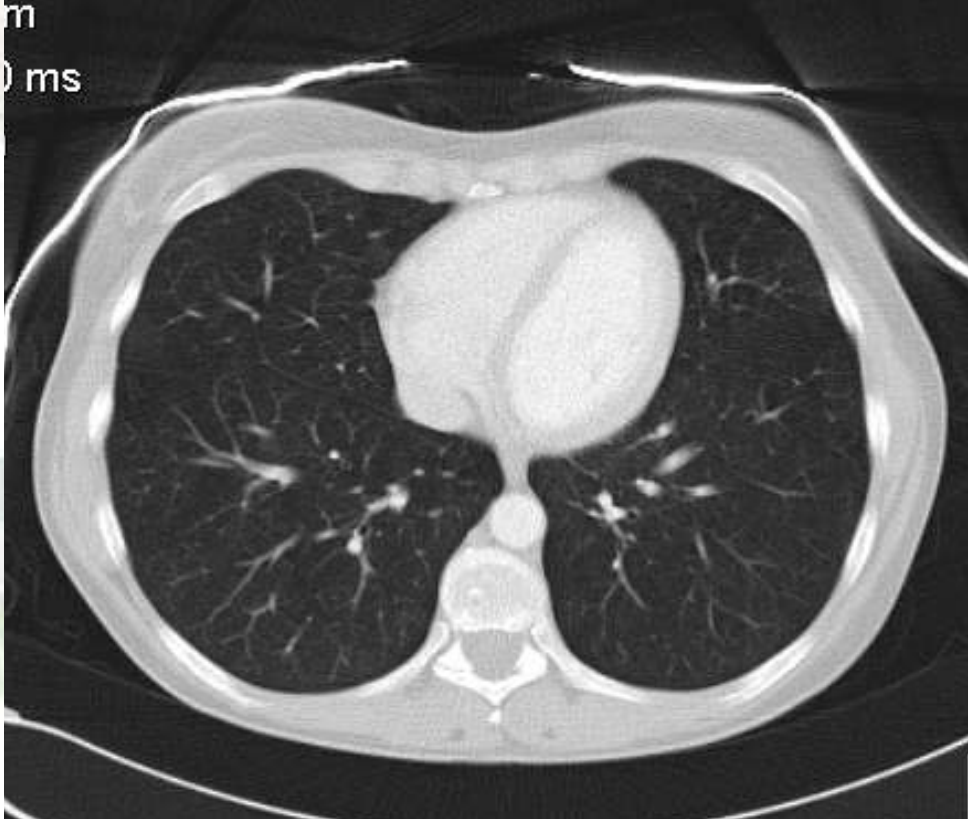
▪ Abril 2009: **Carcinoma epidermoide cérvix (Estadio IIIB).**

Iqx: Histerectomía + doble anexectomía + linfadenectomía .

Quimioterapia + radioterapia + braquiterapia.

Diciembre '09: **Metástasis ósea fémur → prótesis rodilla dcha.**

- **Controles por Oncología.**



Enfermedad Actual:

15/03/10

Remitida por MAP por :

- disnea
- cianosis acra
- taquipnea y sat O₂ 84%

Enfermedad Actual

- 8 días antes del ingreso
 - episodio de dolor en costado dcho.
 - disnea progresiva con escasa tos y expectoración.
 - epistaxis de escasa cuantía y sólo un esputo hemoptoico
 - Ligera sensación de “pesadez en MID”.

Exploración Física

- T: 36 °C. TA: 107/82. FC: 136 lpm. SaO₂: 94 (FiO₂ 32%).
- No tiene cianosis ni ingurgitación yugular.
- No se palpan adenopatías. Mamas sin hallazgos.
- AC: rítmica, sin soplos.
AP: reducción MV en base derecha
Abdomen: Cicatriz de laparatomía.
MMII: Mínimo aumento de diámetro en rodilla dcha, calor, dolor en hueso poplíteo y Hommans positivo en MID. Cicatriz prótesis rodilla derecha. Sin edemas.

Exploraciones Complementarias

ANALÍTICA

- Leucocitos 10.320 , Hematies $4.49 \times 10^6/\text{ul}$
Hb 12.8 g/dl , Hto 37.7% VCM 84.0 fl HCM 28.5 pg
CHCM 34.0 g/dl Plaquetas $280 \times 10^3/\text{ul}$ VPM 10.1 fl .
- Glucosa 95 mg/dl ,Urea 32 mg/dl ,Creatinina 0.63 mg/dl ,
Na 138.0 mmol/l , K 3.9 mmol/l , Cl 102.4 mmol/l ,GOT
 16 U/L , GPT 15 U/L . PCR * 11.07 mg/dl
- NT-proBNP * 1766 pg/mL
- CK 49 U/L . Troponina T 0.06 ng/mL

Exploraciones Complementarias

COAGULACIÓN:

Plaquetas 280.000, APTT 32.6 seg. APTT ratio 0.93,

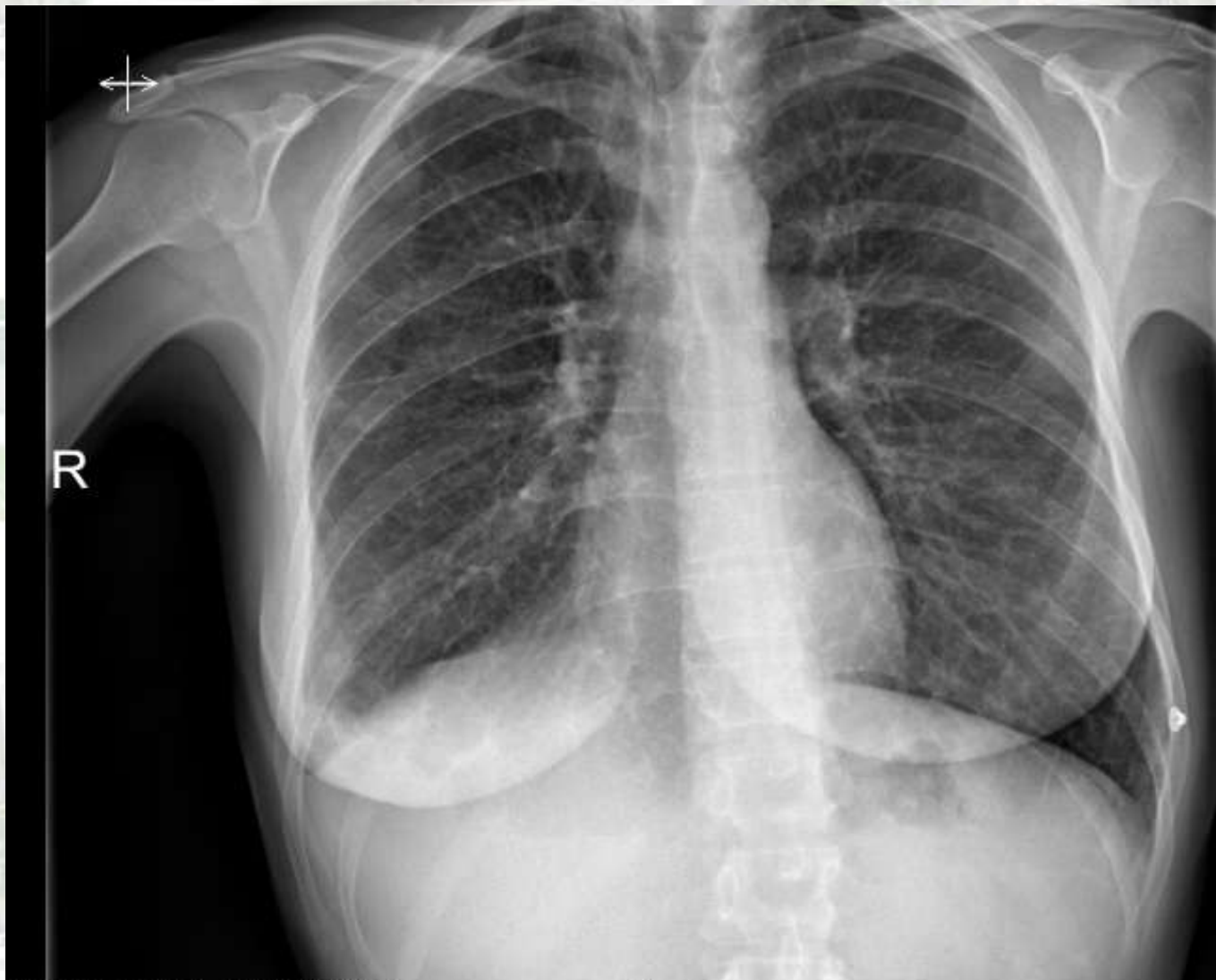
T. de protrombina 14.5 seg. INR 1.15,

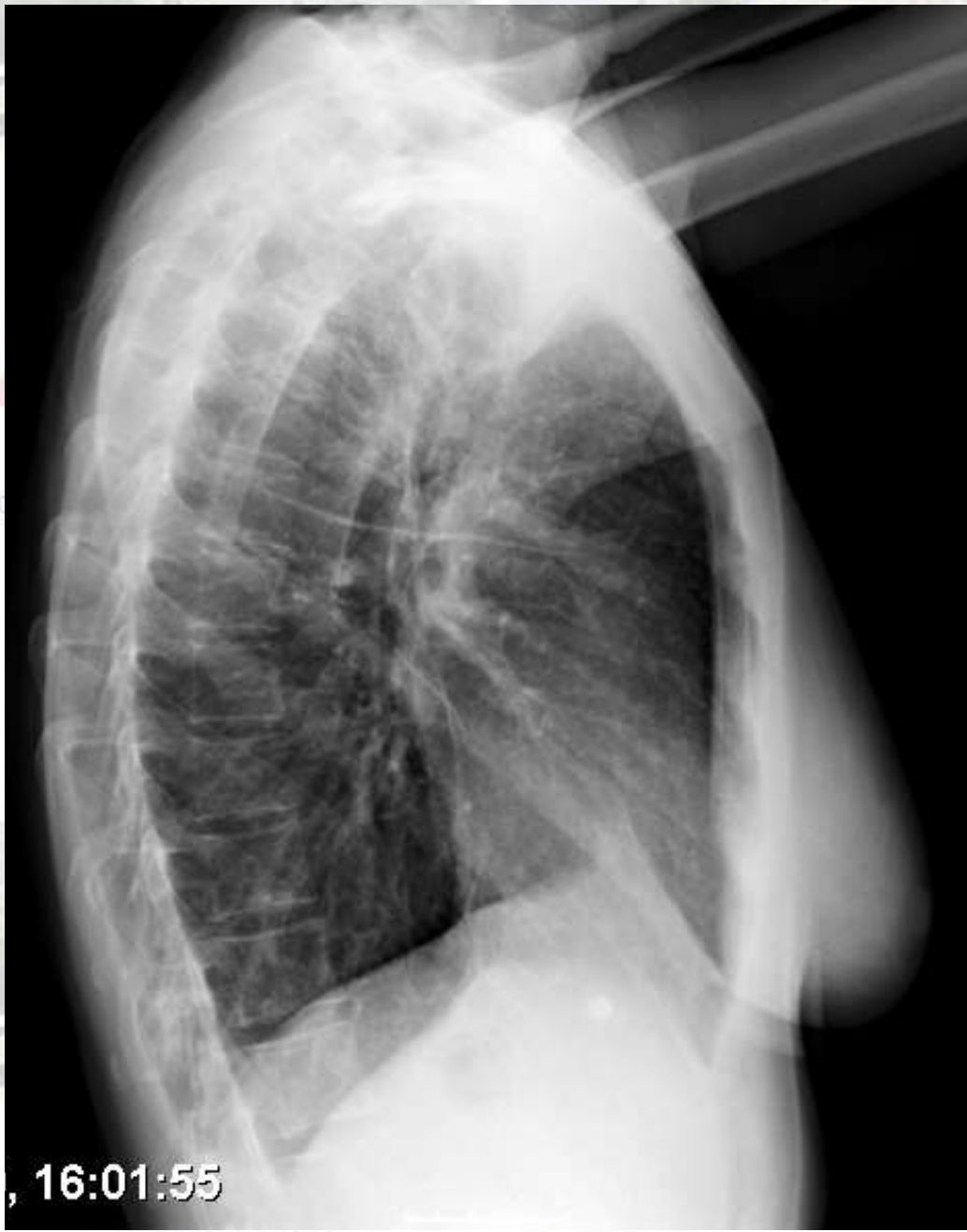I. de Quick. 81 %, Tiempo de trombina * 14.3 seg.

DIMERO-D * 5.86 ug/ml

Exploraciones Complementarias

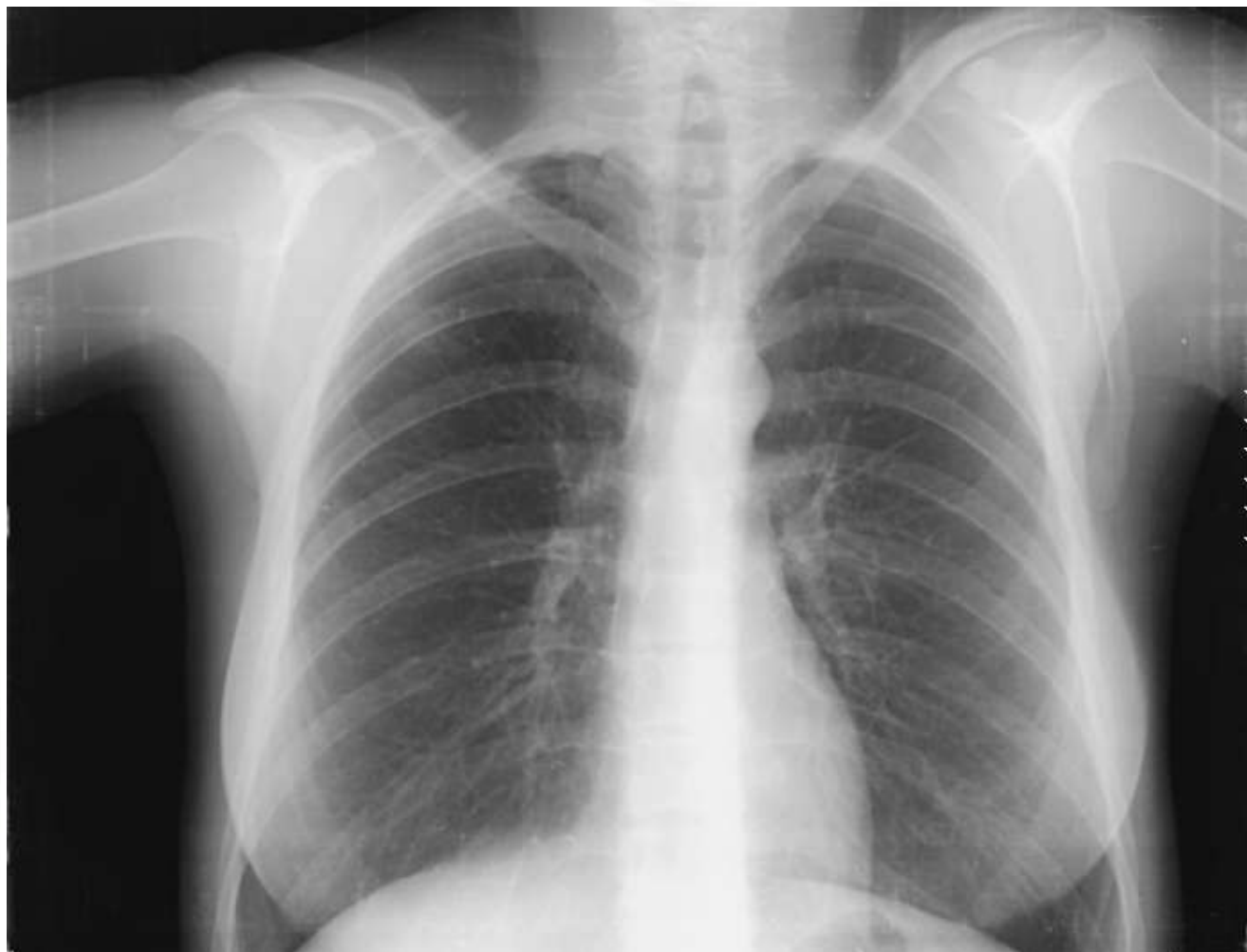- GSA (O₂ 3 l/m): pH 7.52 pCO₂ 27.0 mmHg pO₂ 93 mmHg HCO₃ 22.0 mmol/l sO₂ 98.0%.
Gradiente AaO₂: 88
- ECG: RS a 112 lpm. PR: 0.12 segs. QRS y repolarización normales.
- RX DE TÓRAX.





, 16:01:55

Previas

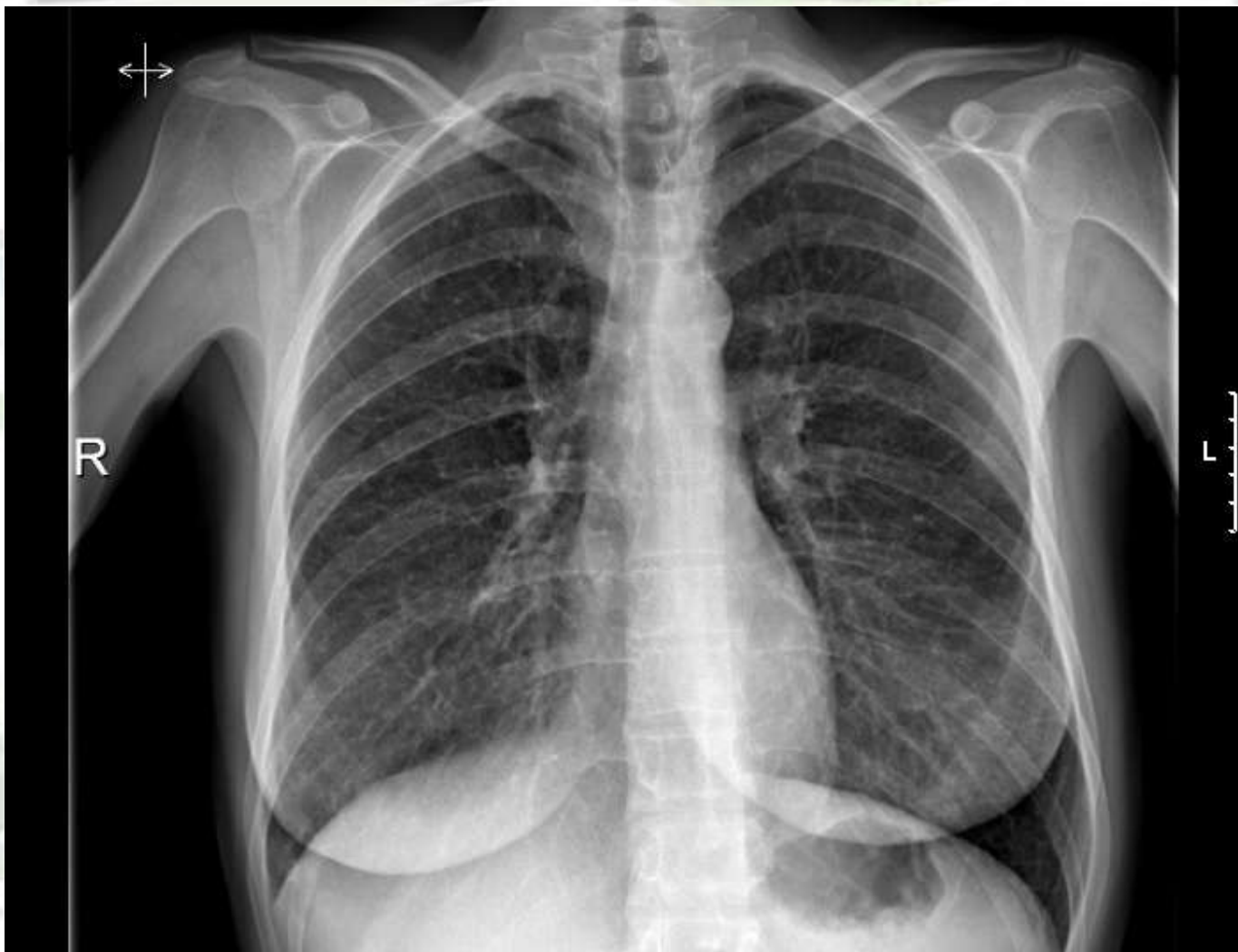

AG
VA
DE

Hospital Gral Universi

AGÈNCIA
VALENCIANA

AG
VA



AG
VA
DE

Hospital General Universitario

AGÈNCIA
VALENCIANA

AG
VA

Exploraciones Complementarias

AngioTC (15/03/2010).

“No se identifican defectos de repleción en arterias pulmonares principales, lobares ni segmentarias. En segmentos posteriores del LID se visualizan imágenes de aumento de densidad subpleurales, con forma +/- triangular y con base pleural, no presentes en estudio previo de octubre 2009. Imagen quística subcentimétrica en S2 del lóbulo hepático izquierdo, Sin otros hallazgos”.

Contraste: APPLIED

Gantry: 0°

CdV: 303 mm

Tiempo: 500 ms

Corte: 8 mm

Pos: 172.6

FFS

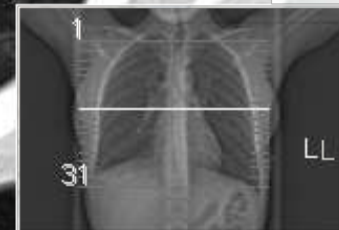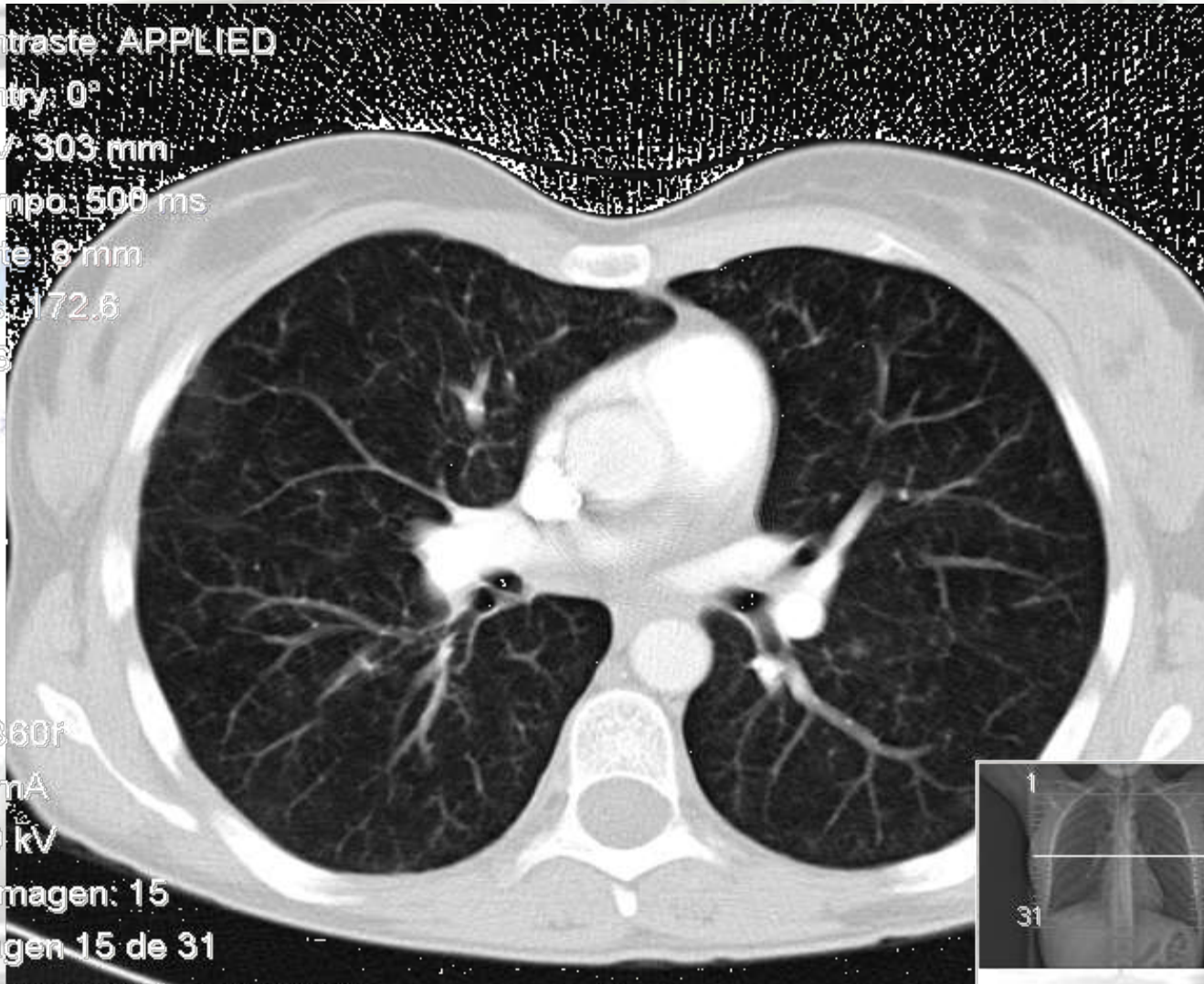
F: B60f

72 mA

100 kV

N° imagen: 15

Imagen 15 de 31



Contraste: APPLIED

Gantry: 0°

CdV: 303 mm

Tiempo: 500 ms

Corte: 8 mm

Pos: 252.6

FFS

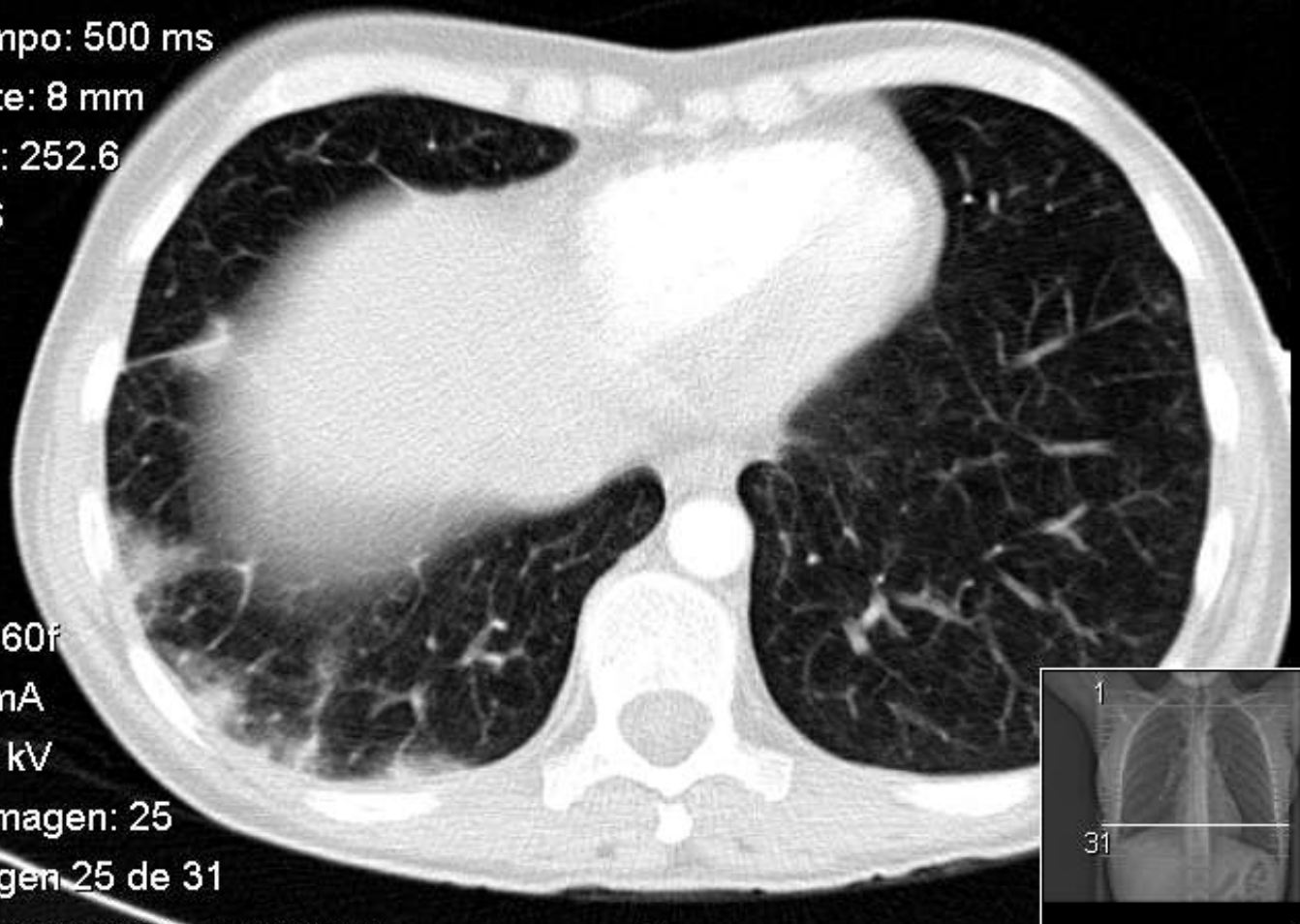F: B60f

45 mA

100 kV

Nº imagen: 25

Imagen 25 de 31



Contraste: APPLIED

Gantry: 0°

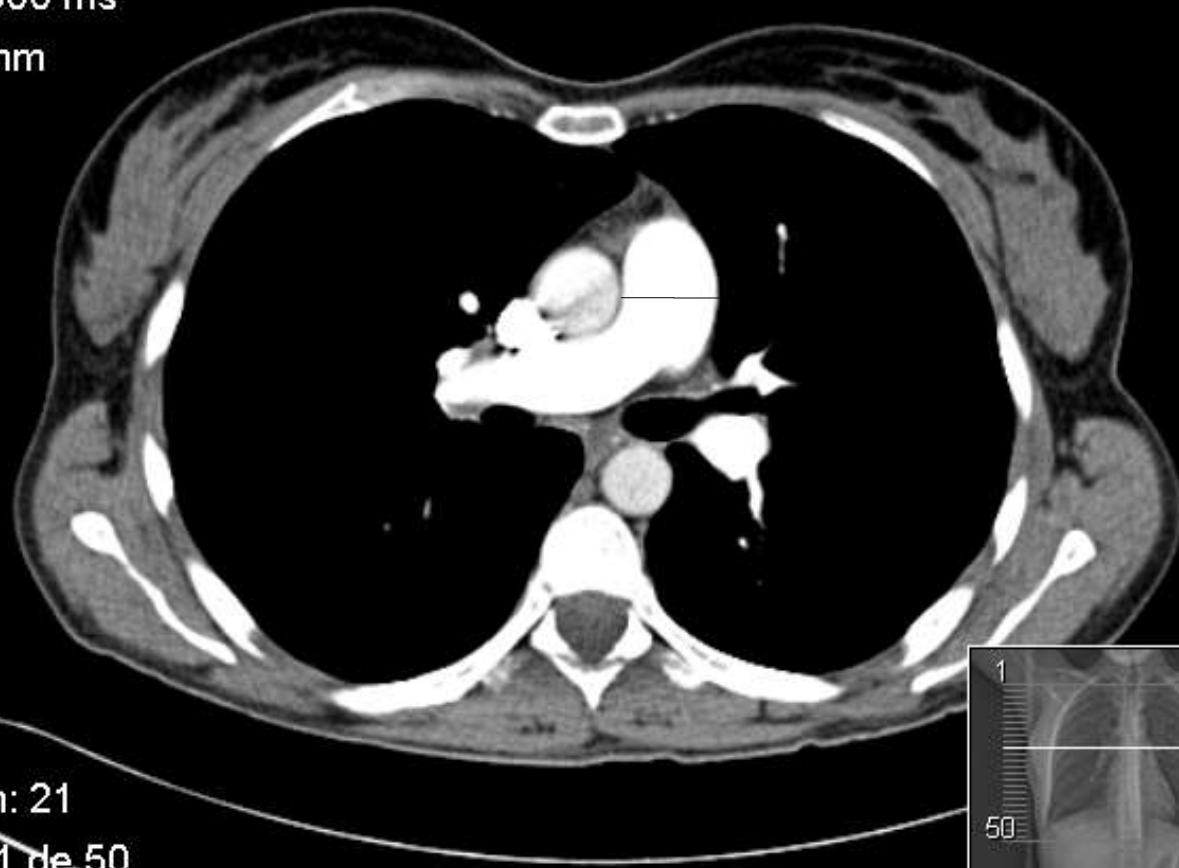
CdV: 378 mm

Tiempo: 500 ms

Corte: 5 mm

Pos: 159

FFS



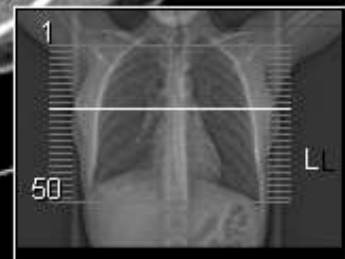F: B30f

83 mA

100 kV

Nº imagen: 21

Imagen 21 de 50



Contraste: APPLIED

Gantry: 0°

CdV: 378 mm

Tiempo: 500 ms

Corte: 5 mm

Pos: 234

FFS

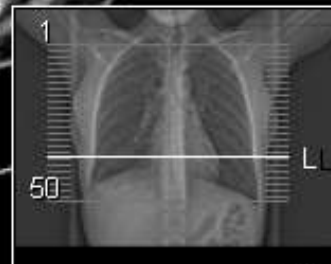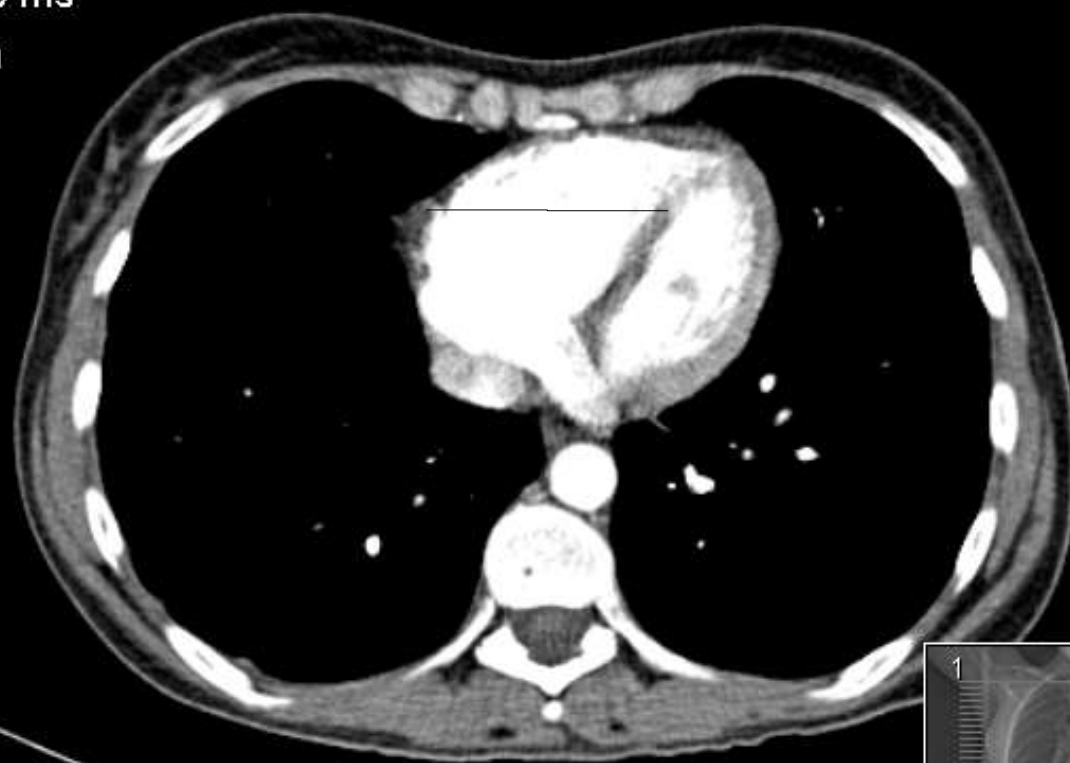F: B30f

44 mA

100 kV

Nº imagen: 36

Imagen 36 de 50



Resumen

- Mujer 43 años con antecedentes de carcinoma de cervix con metástasis óseas que presenta Insuficiencia Respiratoria en la que se descarta TEP con angioTC y que presenta escasas alteraciones radiológicas.

Juicio clínico

AGÈNCIA
VALENCIANA
DE SALUT

Sospecha de TEP con
probable TVP

AG
VA
DE

Hospital Gral Universi

AGÈNCIA
VALENCIANA

AG
VA

Tratamiento

- Oxigenoterapia.

- Anticoagulación con HBPM.

- Ingreso en Neumología.

Exploraciones Complementarias

- **ECOCARDIOGRAFIA (portátil):** VI no dilatado, con FE conservada. VD dilatado con FS conservada. IT severa. Ausencia de derrame pericárdico.
- **ECOGRAFIA DOPPLER MMII:**
 - Permeabilidad de todo el sistema venoso.

Exploraciones Complementarias

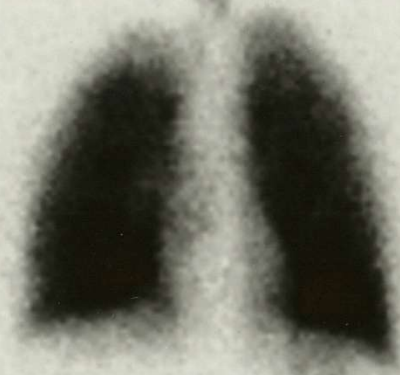
GAMMAGRAFIA V/Q:

- Ventilación normal. Muy baja probabilidad de TEP.
- **“Severa afectación subsegmentaria de la perfusión pulmonar, compatible con lesión vascular primaria “.**

VENTILACION 18/03/2010

%

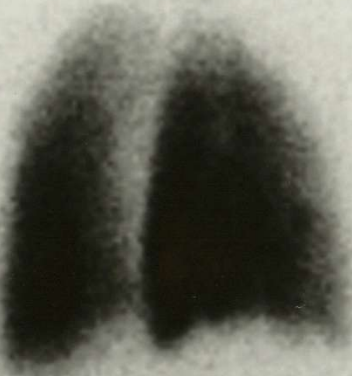
92



Anterior

0

93

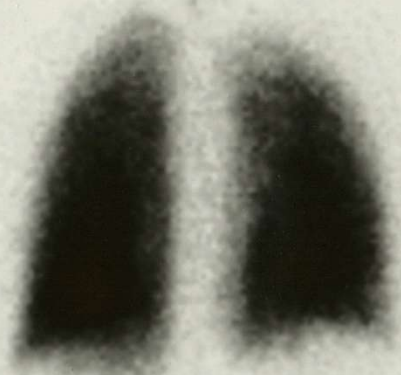


Ob. Derecha

0

%

92

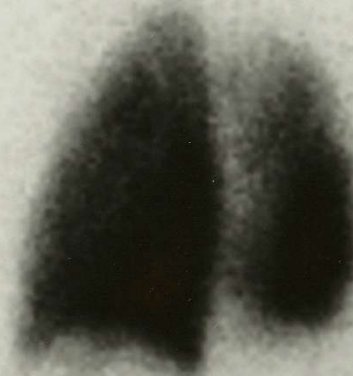

Posterior

0

%

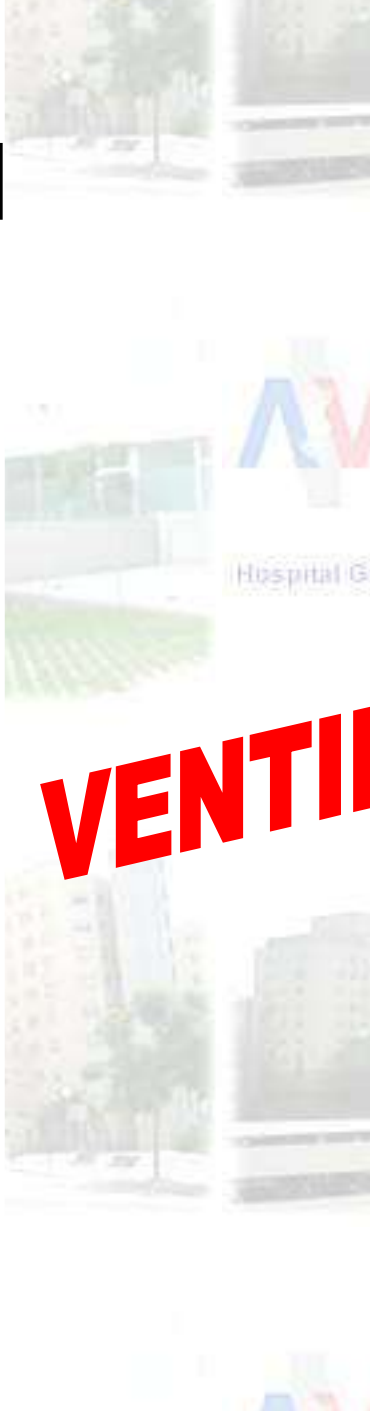94



Ob. Izquierda

0

VENTILACIÓN



VALENCIANA

G
A
E

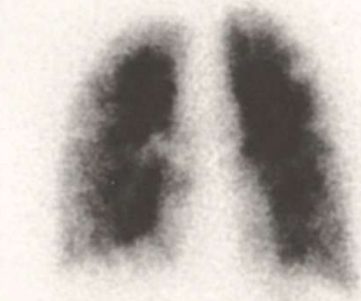G
VA

PERFUSION 18/03/2010

%

90

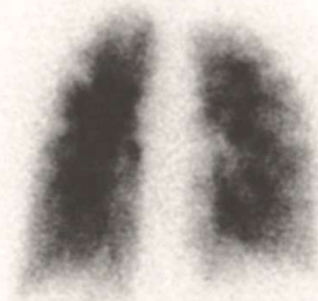0



%

90

0

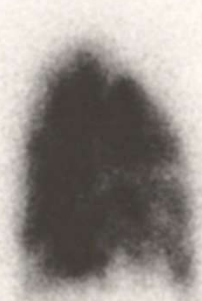

Posterior

%

91

0

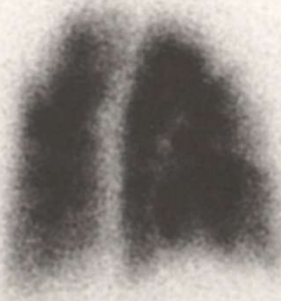


Lat. Derecha

%

89

0

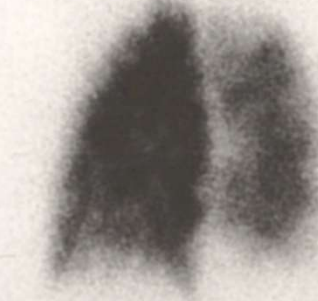

Ob. Derecha

%

94

0

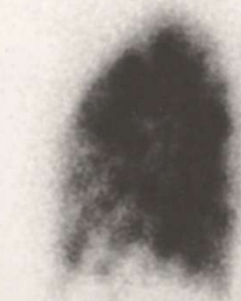

Ob. Izquierda

%

94

0



Lat. Izquierda

PERFUSIÓN

Situación Actual

Recapitulando....4º día de hospitalización:

- antecedente de neoplasia de cérvix y metástasis ósea
- cuadro de disnea e hipoxemia
- signos de sobrecarga aguda de VD
- escasas alteraciones radiológicas y angioTAC negativo
- gammagrafía pulmonar de baja probabilidad pero con perfusión patológica
- Está **anticoagulada** y con **esteroides** pero la evolución es desfavorable.

COR PULMONALE AGUDO

Evolución

- Disnea importante

- Insuficiencia respiratoria

- **MARCADORES TUMORALES:**

 - **CEA: 35.1 CYFRA 21-1: 11.1.**

Planteamiento

A pesar de la negatividad de la AngioTAC, el diagnóstico inicial es de **TEP en paciente con antecedente de neoplasia**. Las exploraciones posteriores y la evolución clínica, ponen en duda el diagnóstico inicial, apareciendo otros datos como el **patrón gammagráfico moteado** y el **cor pulmonale agudo**, que sugieren un proceso que afecta a la **vascularización pulmonar**, con escasas lesiones parenquimatosas en la TAC.

Causas de IR en pacientes con cáncer

~~INFECCION~~

~~SDRA~~

~~DERRAME PLEURAL~~

~~TROMBOEMBOLISMO~~

ENFERMEDAD PULMONAR SECUNDARIA A QT Y/O RT.

~~METASTASIS PULMONARES~~

LINFANGITIS CARCINOMATOSA

MICROEMBOLISMOS PULMONAR

MICROANGIOPATIA TROMBOTICA TUMORAL

Exploraciones Complementarias

■ TCAR TÓRAX

Pequeños infiltrados parcheados periféricos en segmento basales del LID (donde, revisando el angiotac previo no se constata trombo).

No se observa engrosamiento del intersticio peribroncovascular. Hay un discreto engrosamiento micronodular en ambas cisuras mayores.

También, en menor medida, se **visualiza** engrosamiento septal subpleural identificando algún nódulillo en esta localización (p.ej. en segmento 9 izquierdo).

Existen múltiples opacidades nodulillares mal definidas en ambos hemitórax que impresionan de afectación de pequeña vía aérea. **De hecho, se identifican** numerosas bronquioloectasias.

Como hallazgo incidental: lesión hipodensa de 1 cm en s 2 del LHI.

Contraste:

Gantry: 0°

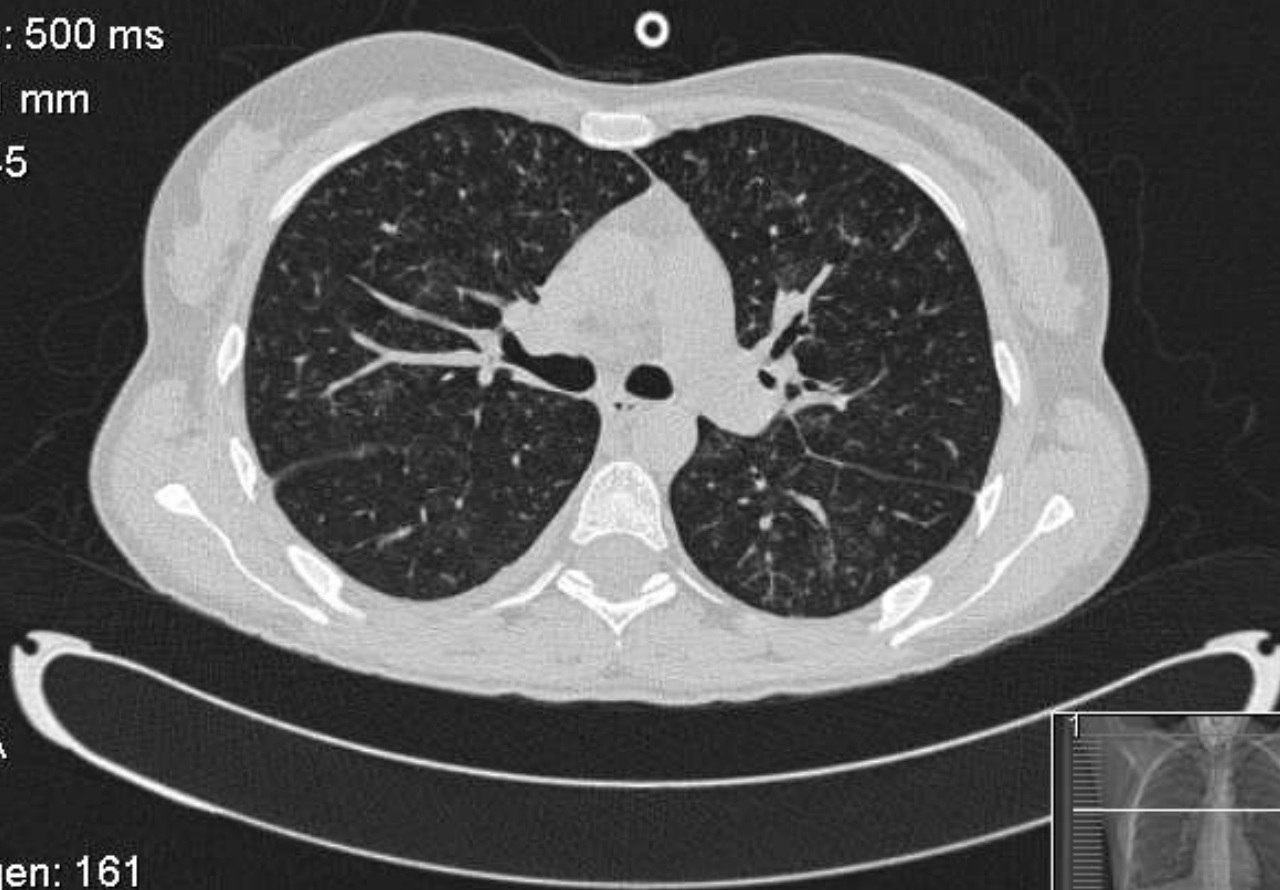
CdV: 434 mm

Tiempo: 500 ms

Corte: 1 mm

Pos: 145

FFS



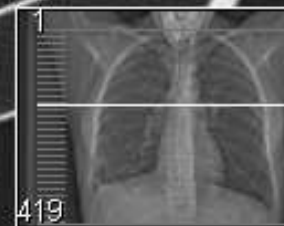F: B60f

140 mA

120 kV

Nº imagen: 161

Imagen 161 de 419



Contraste:

Gantry: 0°

CdV: 434 mm

Tiempo: 500 ms

Corte: 1 mm

Pos: 159

FFS

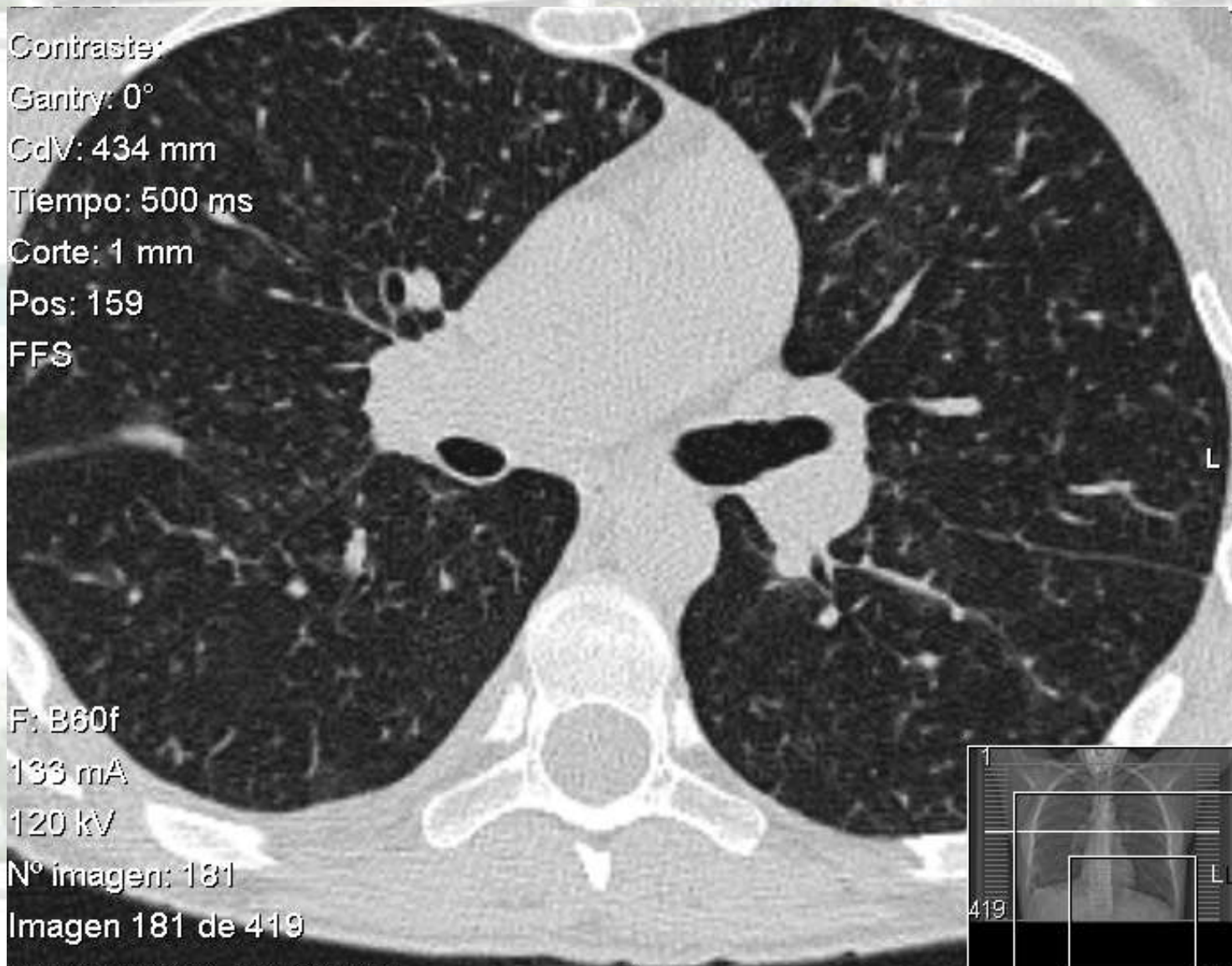
F: B60f

133 mA

120 kV

Nº imagen: 181

Imagen 181 de 419



Contraste:

Gantry: 0°

CdV: 434 mm

Tiempo: 500 ms

Corte: 1 mm

Pos: 229.7

FFS

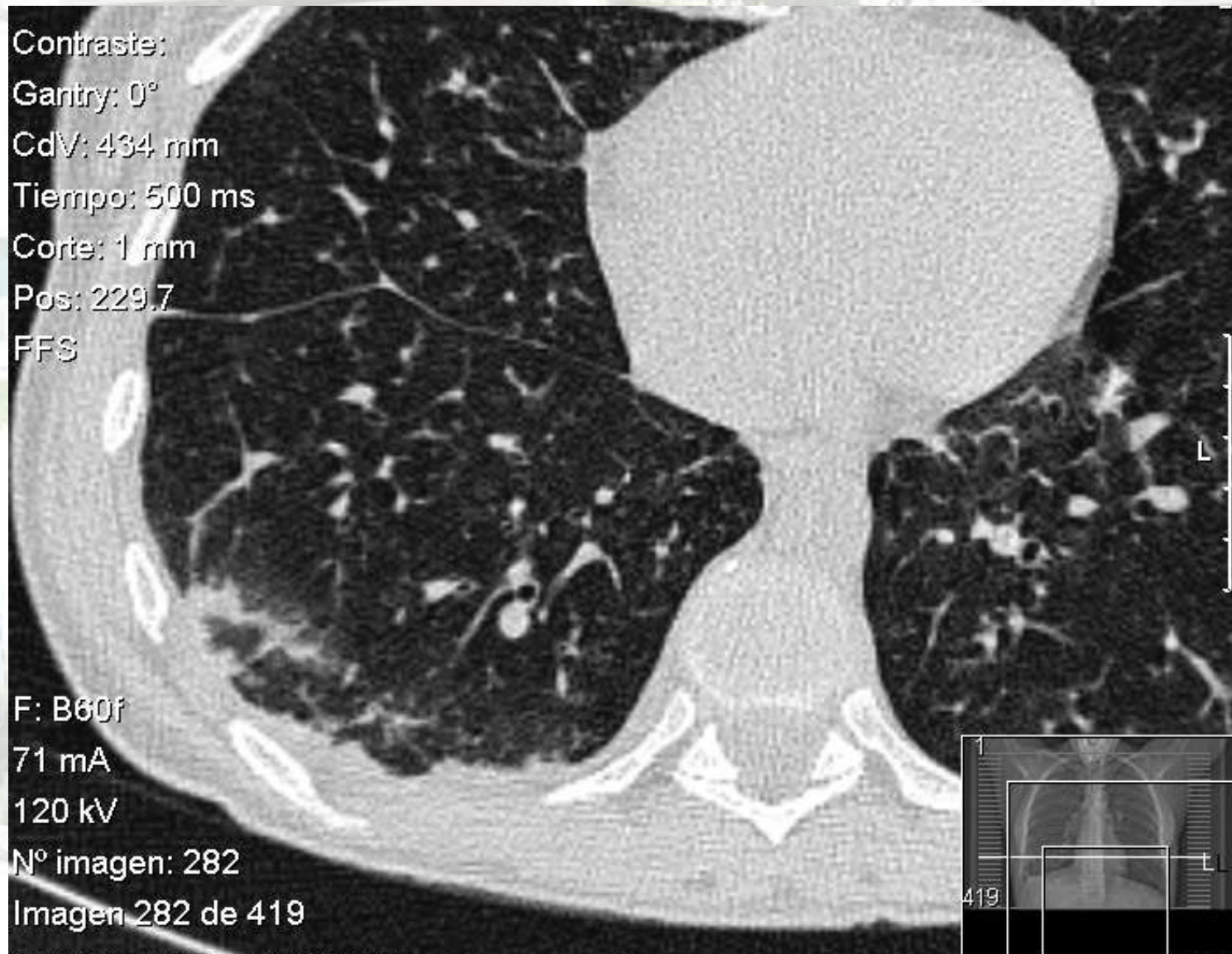
F: B60f

71 mA

120 kV

N° imagen: 282

Imagen 282 de 419



Contraste:

Gantry: 0°

CdV: 434 mm

Tiempo: 500 ms

Corte: 1 mm

Pos: 243.7

FFS

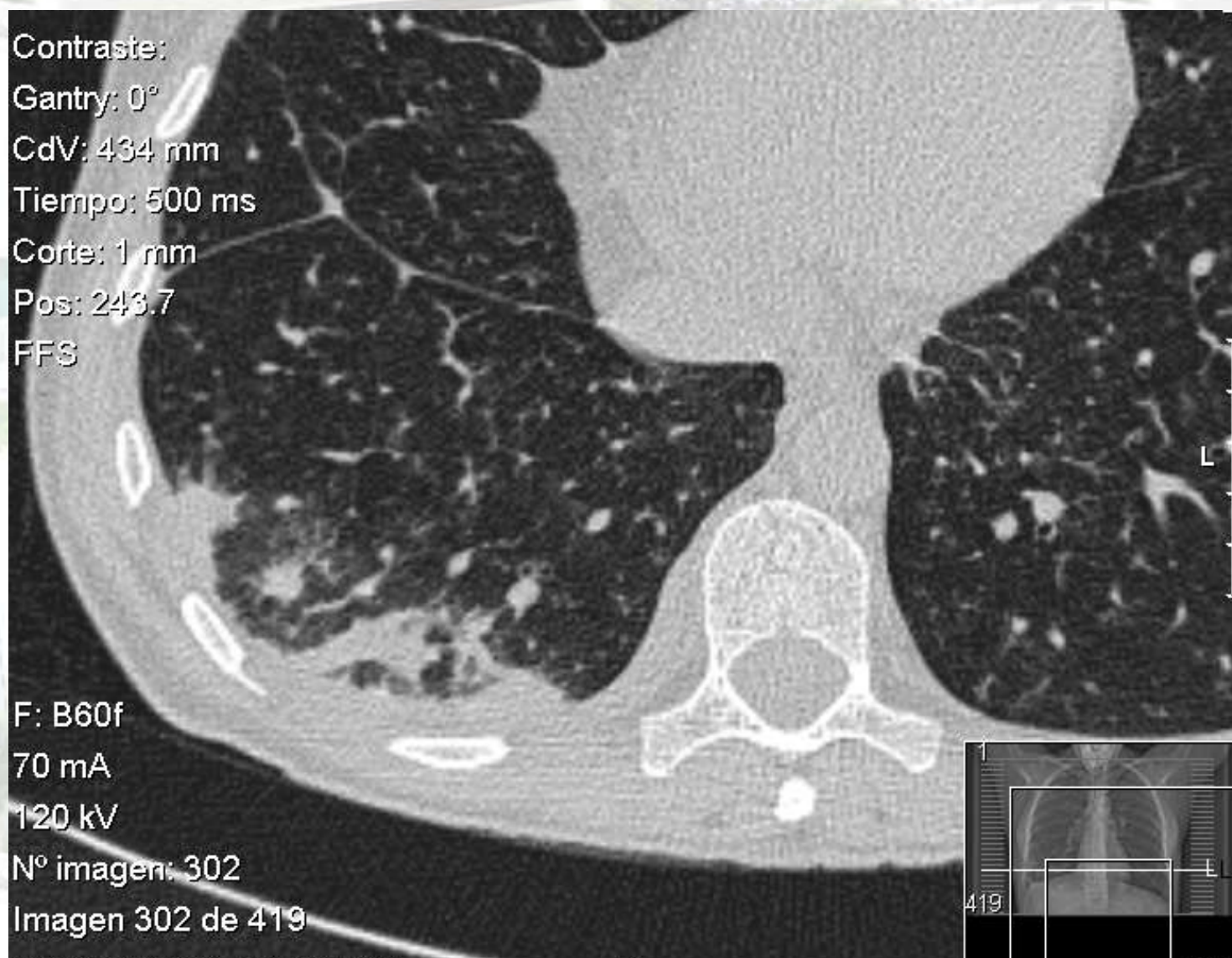
F: B60f

70 mA

120 kV

N° imagen: 302

Imagen 302 de 419



Exploraciones Complementarias

■ **ECOCARDIOGRAFÍA:**

- **VI con hipertrofia septal ligera y FS conservada.**
- Gran dilatación de VD, desplazamiento del septo a VI en diástole. IT con HPT severa. FS de VD deprimida. TAPSE de 10 mm. (reducción del movimiento del anillo tricúspide)
- PSAP estimada: 74 mm Hg.
- Derrame pericárdico ligero en pared libre del VD.

The background of the slide is a collage of images related to the Valencian Health Agency. It features several photographs of modern hospital buildings with glass facades and green spaces. Interspersed among these photos are the logos of the 'AGÈNCIA VALENCIANA DE SALUT' (Valencian Health Agency), which consist of stylized blue and red letters 'AV' and the full name of the agency. The text 'Hospital Gral Universi' is also partially visible in some of the images.

¿Qué le está causando la Hipertensión pulmonar?

Tabla 5. Hipertensión arterial pulmonar: Clasificación diagnóstica (Actualización: 4th World Symposium on PH, Dana Point 2008)

1. Hipertensión arterial pulmonar (HAP)

- Idiopática
- Heredable
 - BMPR2 (receptor tipo 2 de la proteína ósea morfogenética)
 - ALK1, endoglin (con o sin HHT)
 - Desconocida
- Inducida por drogas y toxina
- Asociada con:
 - Conectivopatías
 - Infección por VIH (virus de la inmunodeficiencia humana)
 - Hipertensión del portal
 - Shunts sistémico-pulmonar (*shunts* izquierda-derecha)
 - Esquistosomiasis
 - Anemia hemolítica crónica
- PPHN

1'. Enfermedad venooclusiva pulmonar (EVP) y/o hemangiomatosis capilar pulmonar (HCP)

2. Hipertensión pulmonar debido a enfermedad cardíaca izquierda

- Disfunción sistólica
- Disfunción diastólica
- Enfermedad valvular

3. Hipertensión pulmonar debido neumopatías y/o hipoxia

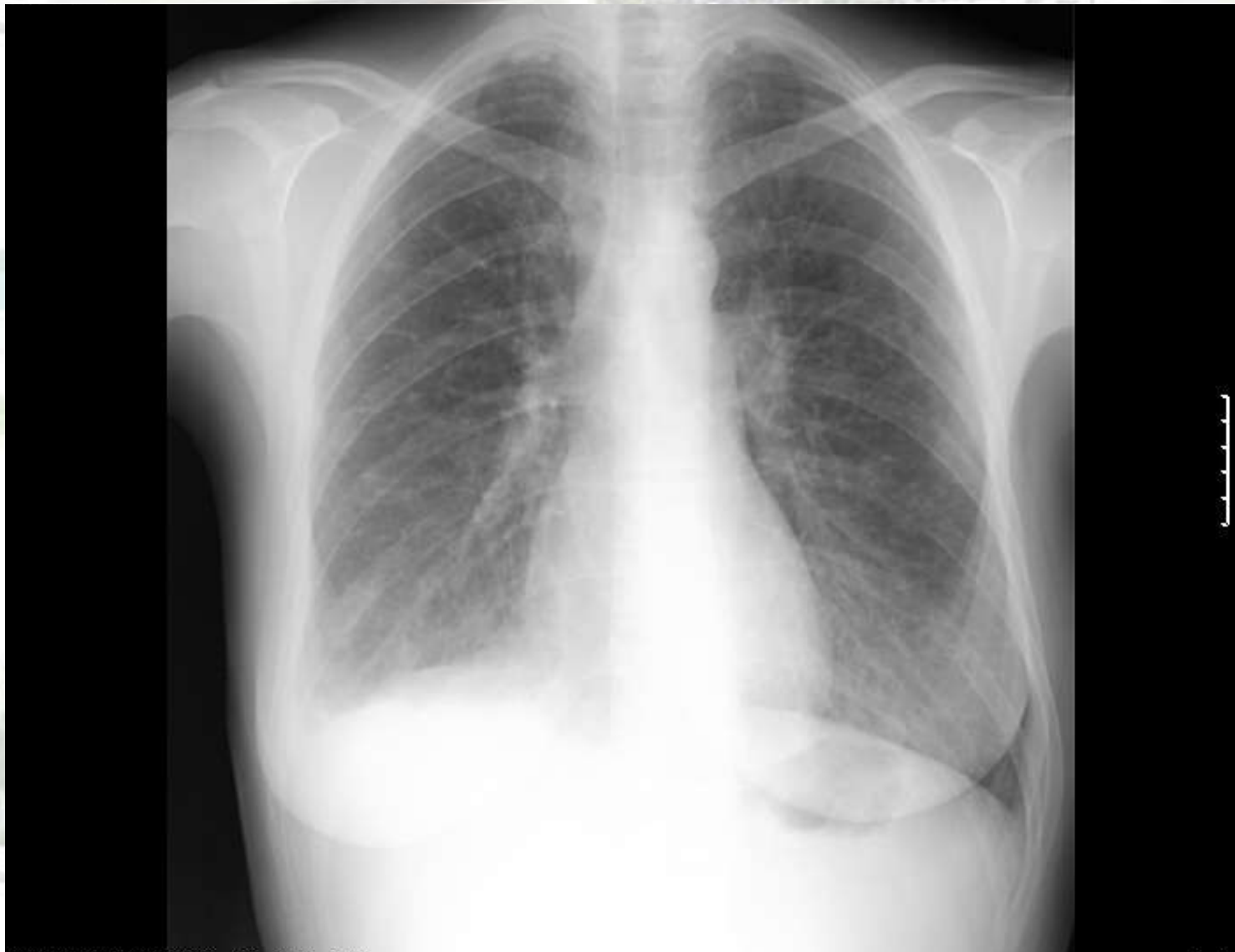
- Enfermedad pulmonar obstructiva crónica (EPOC)
- Enfermedad pulmonar intersticial
- Otras enfermedades pulmonares
- Desórdenes de la respiración en el sueño
- Exposición crónica a alturas elevadas
- Desarrollo de anomalías

4. Hipertensión pulmonar tromboembólica crónica (HPTEC)

5. Hipertensión pulmonar con desconocido y/o multifactorial mecanismo

- Desórdenes hematológicos: alteraciones mieloproliferativas, esplenectomía.
- Desórdenes sistémicos: vasculitis, sarcoidosis, histiocitosis pulmonar de células de Langerhans, MAL, neurofibromatosis.
- Desórdenes metabólicos: enfermedad de almacenamiento de glucógeno, enfermedad de Gaucher, desórdenes tiroideos.
- Cardiopatías congénitas: otras que shunts sistémico-pulmonar
- Otros: **obstrucción tumoral**, mediastinitis fibrosa, falla renal en la diálisis, otros.

- La TACAR pone de manifiesto sutiles lesiones centrilobulillares y algún engrosamiento septal. Los marcadores tumorales están elevados y la evolución clínica es desfavorable. Se intenta realizar BF para toma de biopsias transbronquiales, pero el estado de la paciente y el riesgo por la HTP, lo desaconsejan. Cada vez se hace mas evidente la **probable etiología tumoral metastásica** aunque con **características muy especiales**.
- Se decide solicitar a **ONCOLOGÍA** tratamiento con **QT** y valorar la respuesta clínica.



AG
VA
DE
Grat Universi

AGÈNCIA
VALENCIANA

AG
VA

Evolución

- El día 24/03/10: **Ciclo de QT con Paclitaxel y Cisplatino**
- Pero la evolución es desfavorable presentando **aumento progresivo de la disnea**, apareciendo **ingurgitación yugular** y **tendencia a la hipotensión**.
- Se produce **EXITUS LETALIS** a las 15 h del 25/03/10.

Diagnóstico Histológico

Biopsia pulmonar transparietal postmortem

AGÈNCIA
VALENCIANA
DE SALUT

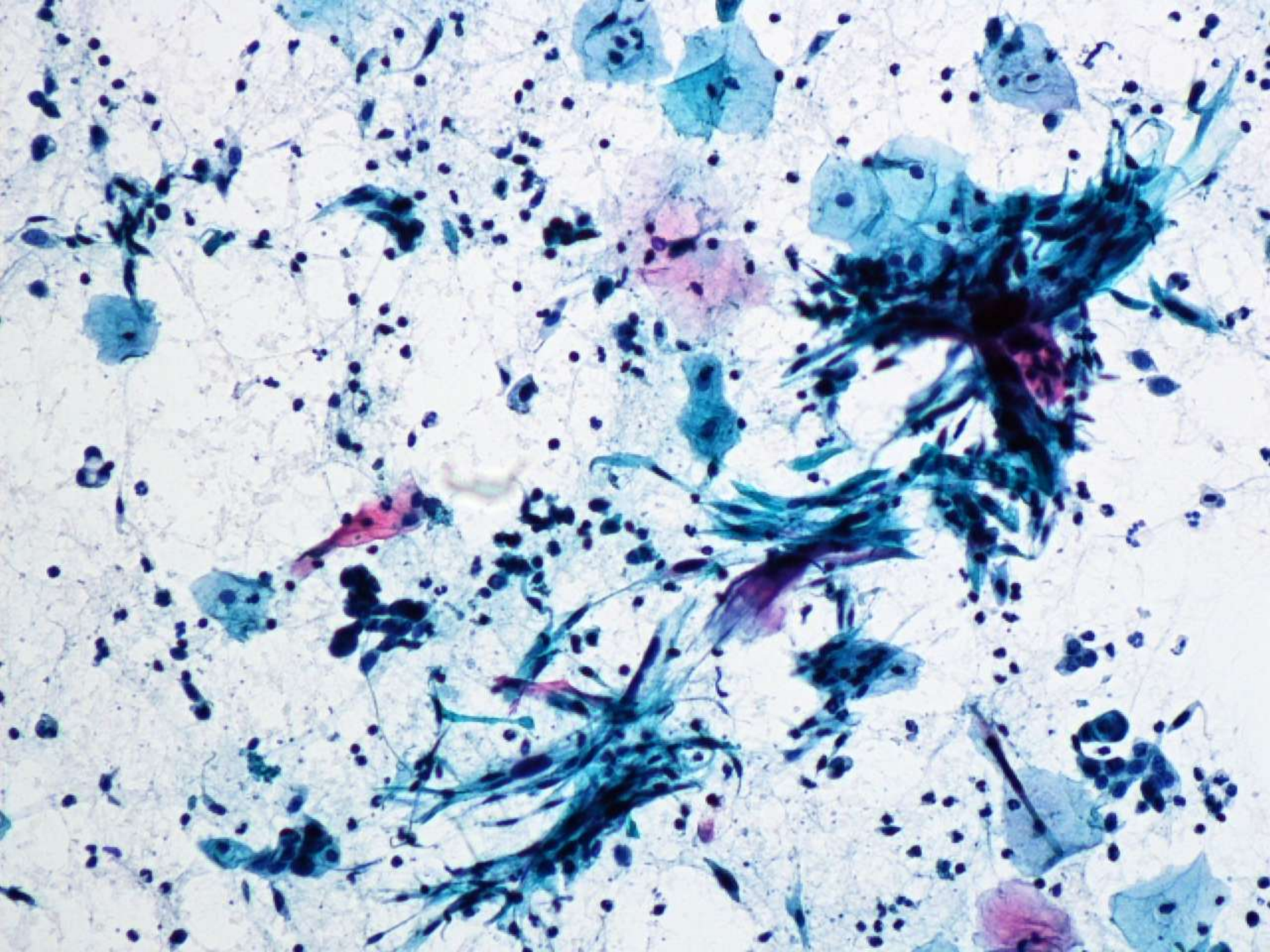
Hospital General Universitario de Alicante y C.I. Babel

AG
VA
DE

Hospital General Universitario

AGÈNCIA
VALENCIANA

AG
VA



09B-5025

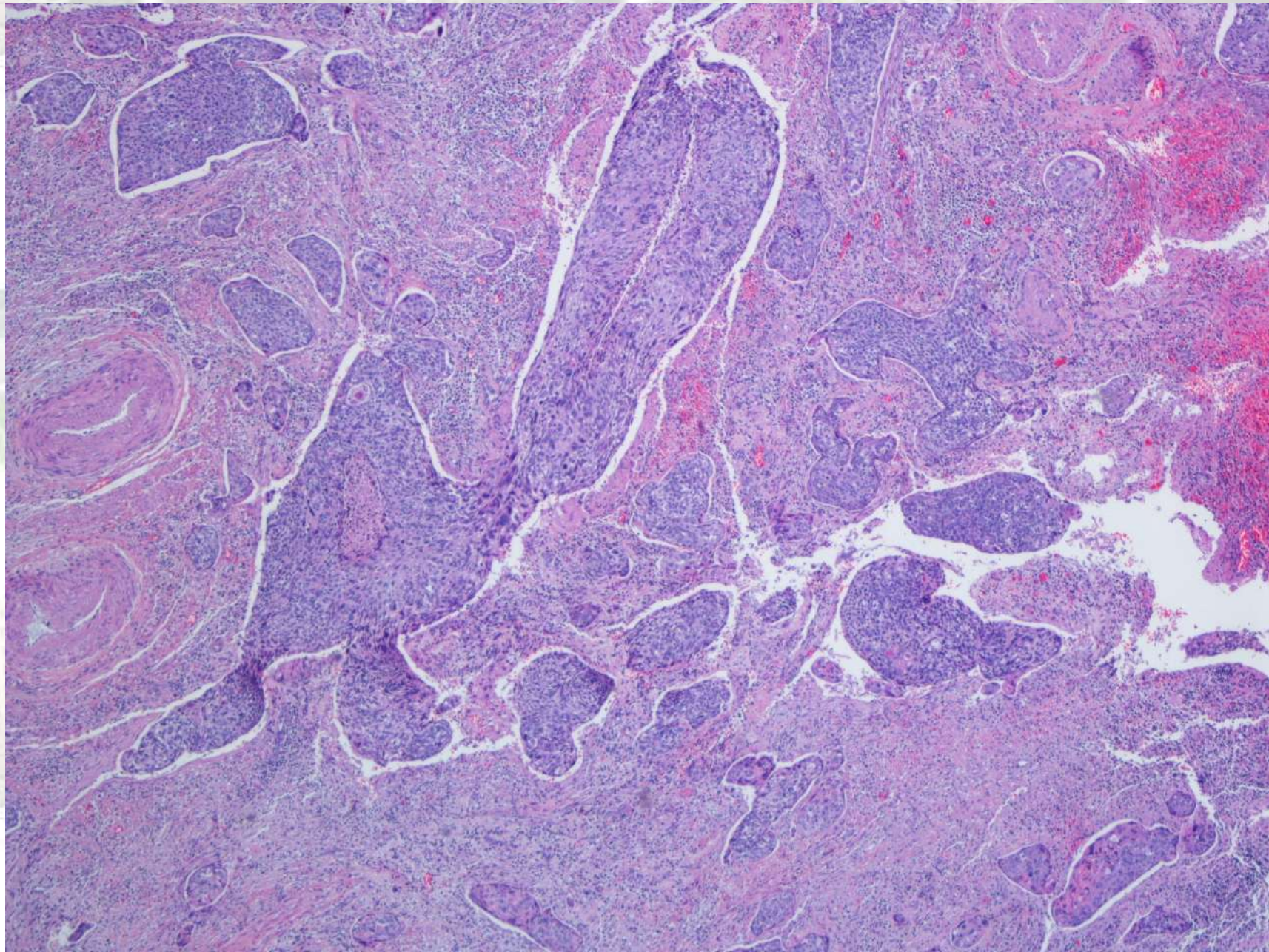
- Histerectomía total con doble anexectomía
- Linfadenectomía pélvica

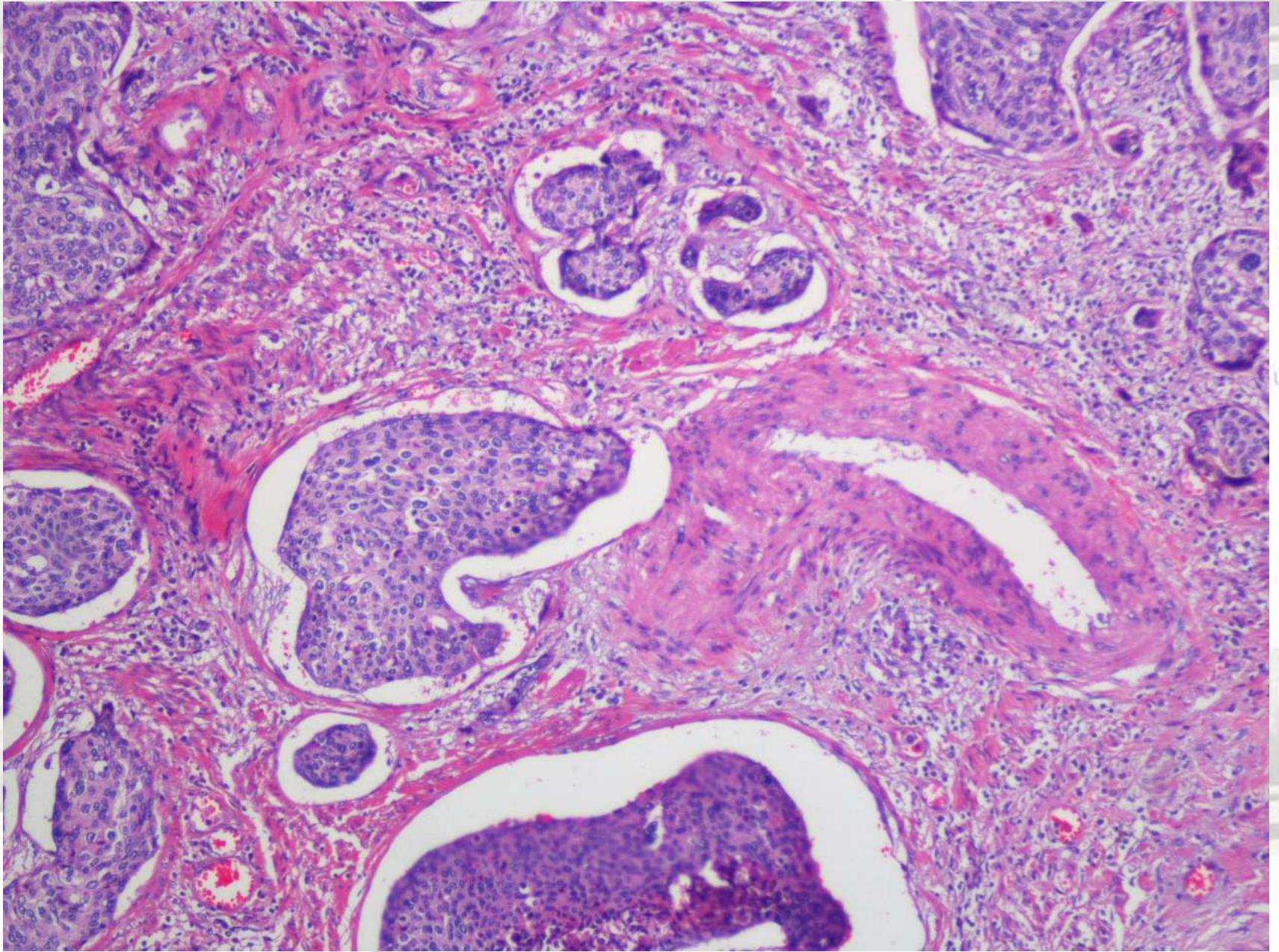
Hospital Gral Universitari d'Alacant y C.E. Babel

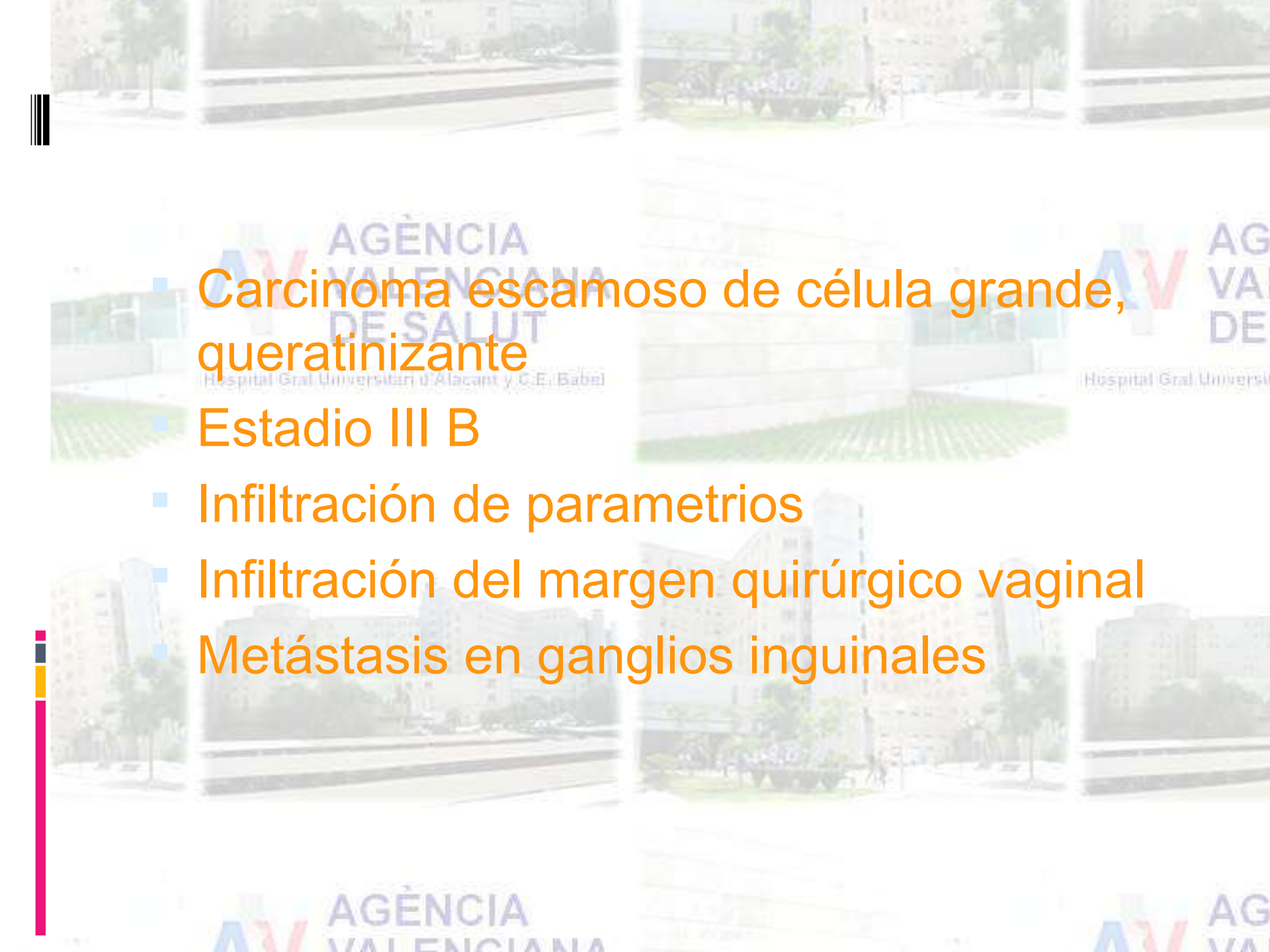
Hospital Gral Universitari

AGÈNCIA
VALENCIANA
DE SALUT

AG
VA
DE





- 
- Carcinoma escamoso de célula grande, queratinizante
 - Estadio III B
 - Infiltración de parametrios
 - Infiltración del margen quirúrgico vaginal
 - Metástasis en ganglios inguinales

10B-4135

- Pulmón; Biopsia con aguja gruesa

AGÈNCIA
VALENCIANA
DE SALUT

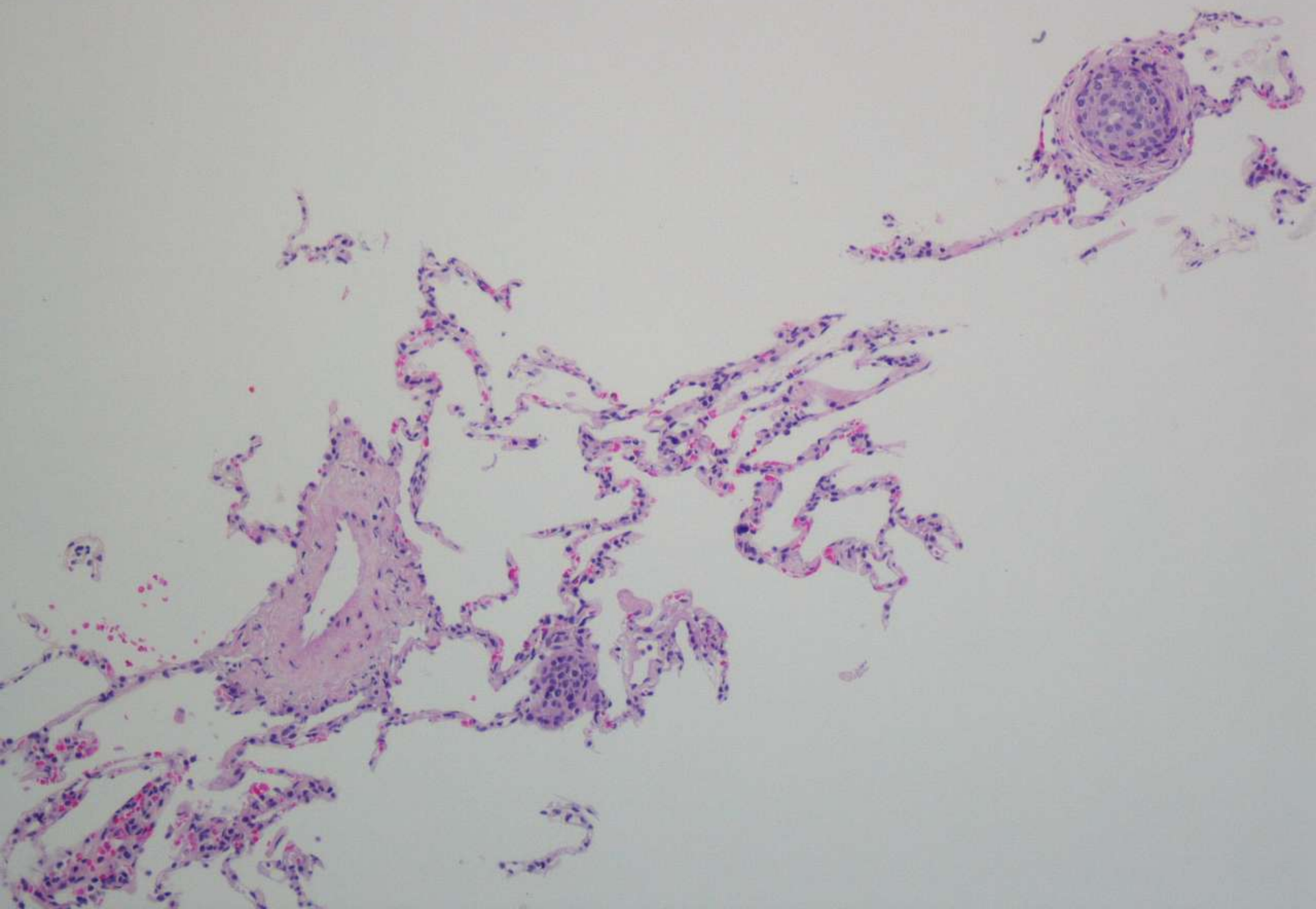
Hospital Gral Universitari d'Alacant y C.E. Babel

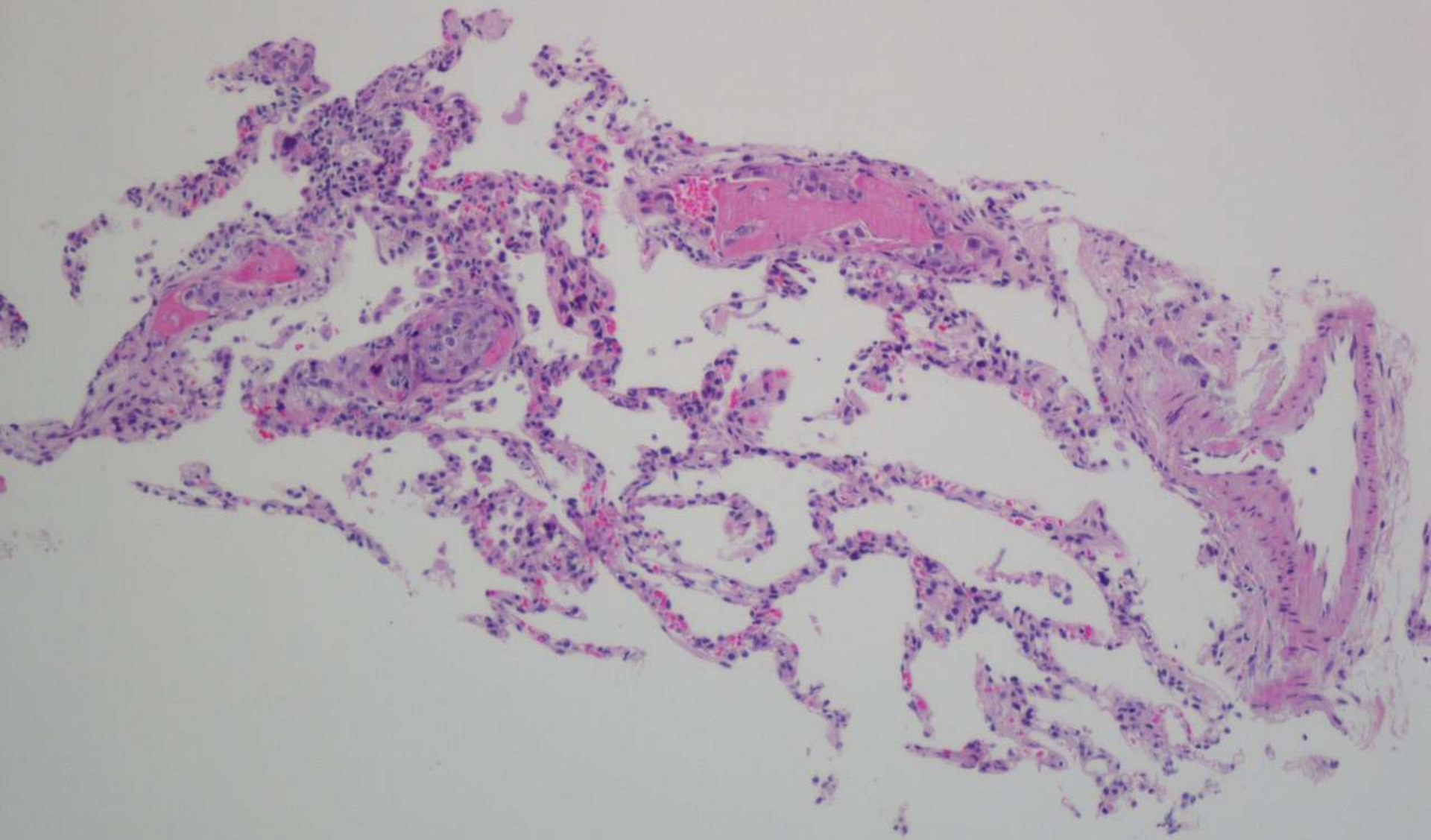
AG
VA
DE

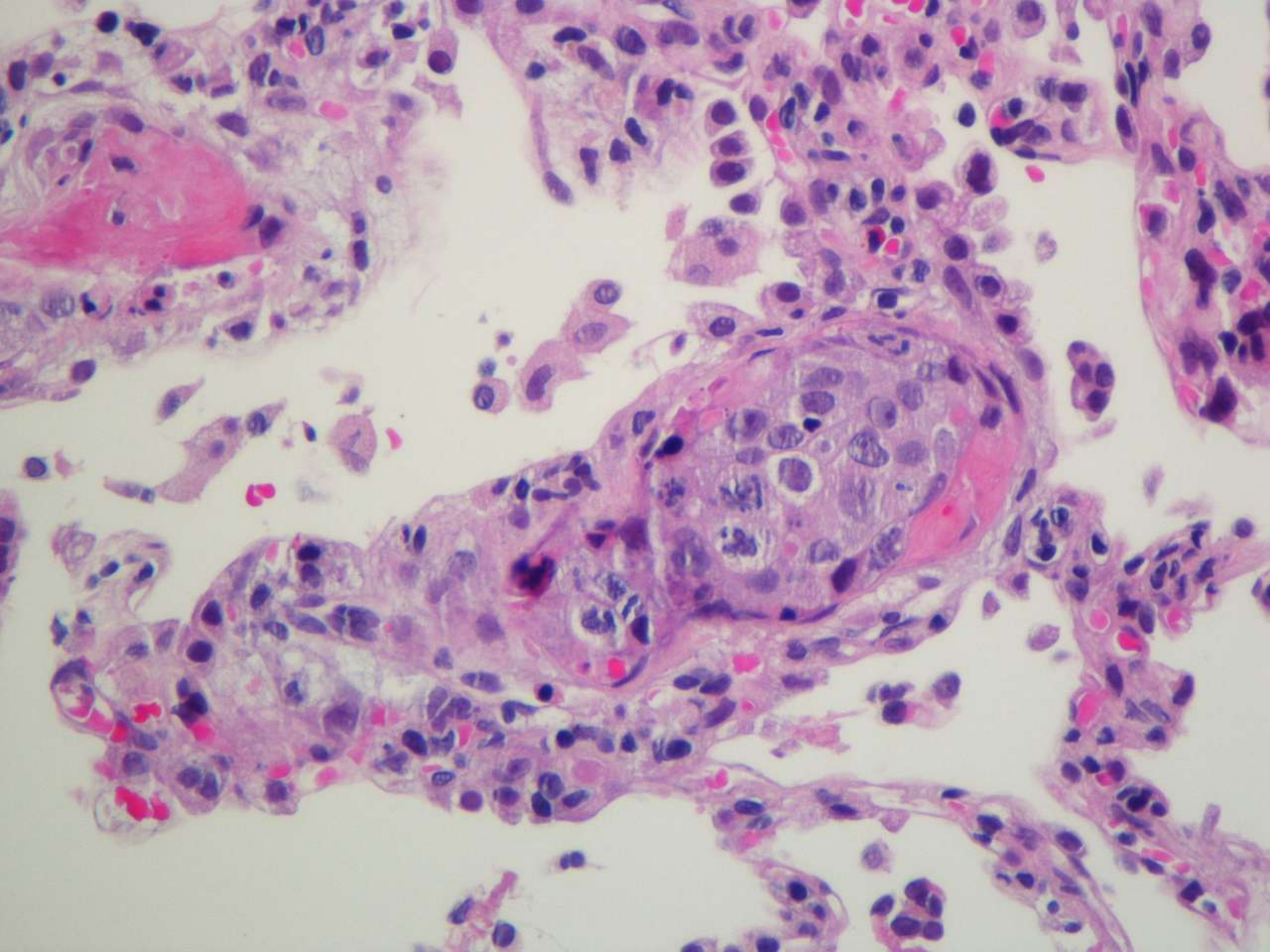
Hospital Gral Universitari

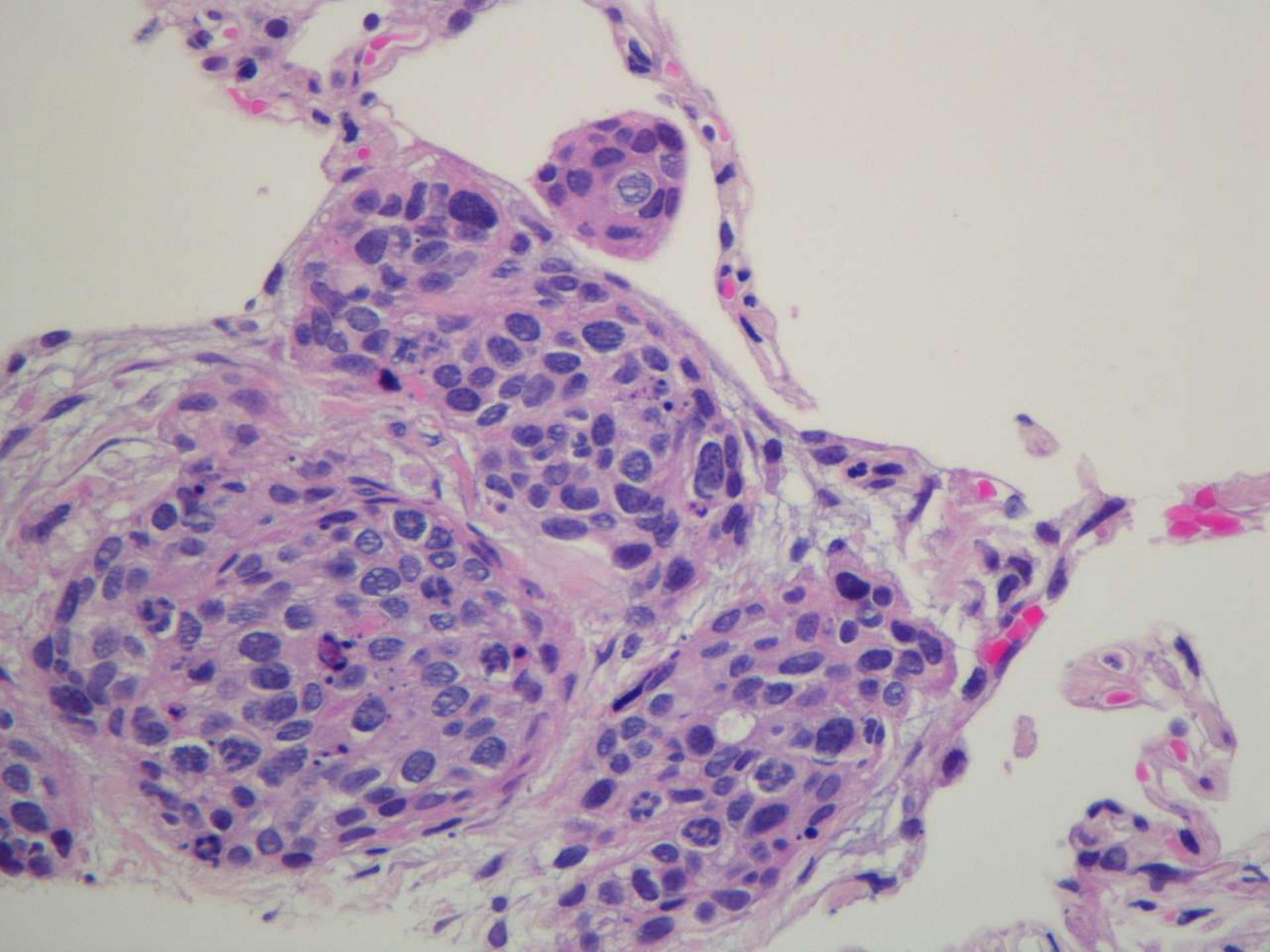
AGÈNCIA
VALENCIANA

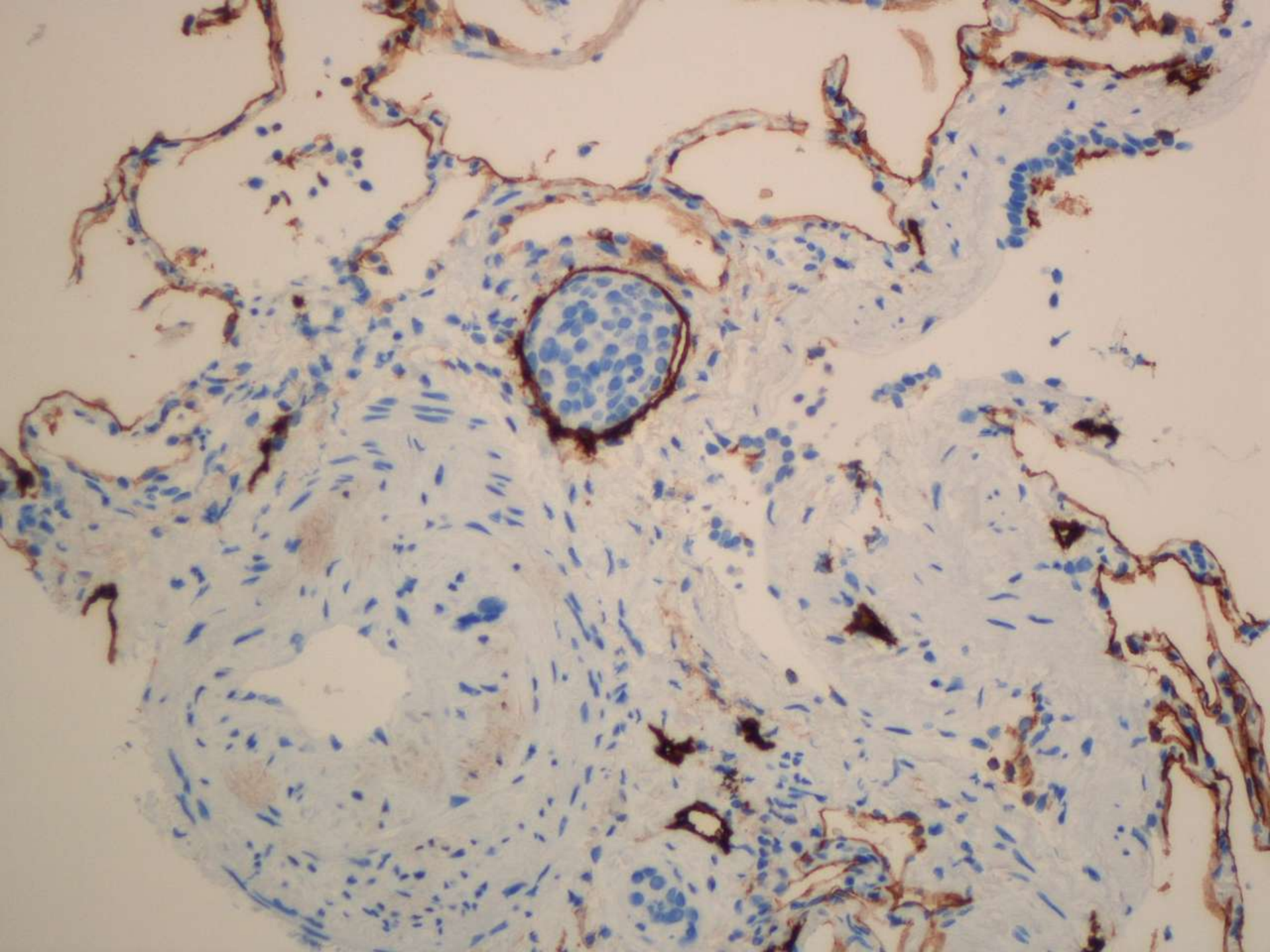
AG
VA











The background of the slide is a collage of images. It features several views of a large, modern hospital building with multiple wings and a central courtyard. The building has a light-colored facade and many windows. There are also images of the logo for the 'AGÈNCIA VALENCIANA DE SALUT', which consists of a stylized 'AV' in blue and red. The text 'AGÈNCIA VALENCIANA DE SALUT' is written in blue capital letters. Below the logo, the text 'Hospital Gral Universitari d'Alacant y C.E. Babel' is visible in a smaller font. The collage is arranged in a grid-like pattern, with the hospital buildings and logos repeated across the frame.

AGÈNCIA
VALENCIANA
DE SALUT

Hospital Gral Universitari d'Alacant y C.E. Babel

- Invasión linfovascular por carcinoma escamoso (primario en cérvix)

AGÈNCIA
VALENCIANA

AG
VA

Diagnóstico Clínico

- **Microembolismos pulmonares tumorales.**
- **Cor Pulmonale Agudo Secundario.**
- **Prótesis Rodilla por Metástasis Osea.**
- **Carcinoma de Cérvix.**
- **EXITUS.**

The background features a collage of images showing various hospital buildings and the logo of the Agència Valenciana de Salut (AVS). The logo consists of the letters 'A' and 'V' in blue and red, followed by the text 'AGÈNCIA VALENCIANA DE SALUT'. The text 'Hospital Gral Universitari d'Alacant y C.E. Babel' is also visible in some of the images.

Microembolismos Tumorales Pulmonares (MTP)

Introducción

- Entidad clinicopatológica con pocos casos diagnosticados en adultos vivos.

- Células tumorales que impactan en el lecho vascular pulmonar.

Introducción

- Brill y Robertson en 1937: “cor pulmonale subagudo”.
- Von Herbay en 1990: “microangiopatía tumoral trombótica pulmonar”.

Puede causar HTP grave, fallo cardiaco derecho y muerte súbita.

- *A. von Herbay, A. Illes, R. Waldherr, H.F. Otto, Pulmonary tumor thrombotic microangiopathy with pulmonary hypertension, Cancer 66 (1990) 587–592.*

Epidemiología

- **Incidencia en autopsias: 3-26% de los tumores sólidos.**

- **Diferentes estadios de la neoplasia: desde oculta a estadios terminales.**

Epidemiología

- **Cualquier edad adulta.**

Niños: pocos casos.

- **Causa directa de mortalidad.**

Montero A, Vidaller A, Mitjavila F, et al. Microscopic pulmonary tumoral embolism and subacute cor pulmonale as the first clinical signs of cancer. Acta Oncol 1999; 38: 1116–1118

Epidemiología

- Neoplasia asociada: **Adenocarcinoma pobremente diferenciado.**
- Primario más frecuente:
 - ✓ **cáncer gástrico (células en anillo de sello),**
carcinomas pancreáticos y hepatocelulares
 - ✓ **También: pulmón, mama, tino, próstata, vejiga, piel o**
Cérvix uterino

Concepto

El pulmón : filtro para las células tumorales

- “SUELTA DE GLOBOS”
- LINFANGITIS CARCINOMATOSA PULMONAR : crecimiento del tumor en los linfáticos broncovasculares, septales interlobulares y subpleurales, con obstrucción de los mismos.
- EMBOLIA TUMORAL PULMONAR : que ocluye las arterias pulmonares principales o grandes ramas segmentarias.

Concepto

El pulmón : filtro para las células tumorales

- MICROEMBOLISMOS TUMORALES PULMONARES: Metástasis de un émbolo microscópico al lecho vascular pulmonar de pequeñas arterias, arteriolas y capilares, sin infiltración del parénquima.
- MICROANGIOPATÍA TUMORAL TROMBÓTICA PULMONAR: Adhesión del microémbolo al endotelio vascular con importante proliferación fibrocelular de la íntima.
- **Combinación de todos los tipos .**

MICROEMBOLISMOS TUMORALES PULMONARES:

**Metástasis de un émbolo
microscópico al lecho
vascular pulmonar de
arterias, arteriolas y capilares,
sin infiltración del
parénquima.**

Patogenia

Células malignas alcanzan los pulmones vía hematogena

impactan en el lecho vascular pulmonar

reacción local

MTP

MTTP

obstrucción mecánica

1. activan cascada coagulación
2. liberan mediadores inflamatorios
 - microtrombos
 - proliferación fibrocelular subíntima

Patogenia

cambios vasculares

↓
área transversal de la vasculatura pulmonar

↓
resistencias vasculares pulmonares

HP
dilatación e hipertrofia del VD
fallo VD

↓
DISNEA

Clínica

- **Disnea progresiva: síntoma inicial y más importante.**
- **Signos de Cor pulmonale con hipoxemia y taquicardia.**

Clínica

- **Manifestaciones dependen del grado de obstrucción vascular. Grado de obstrucción relacionado con la carga embolígena.**
- **Similitud sintomática entre TEP y MTP.**
Tos más frecuente en MTP.

H NAKAMURA et al. Subacute Cor Pulmonale due to Tumor Embolism . Intern.Med. 43: 420-422, 2004 .

Diagnóstico

- Diagnóstico antemortem difícil.
Puede ser la 1ª manifestación de una neoplasia.
Alto índice de sospecha clínica y conocimiento de hallazgos radiológicos.
- Diagnóstico de sospecha:

tumores malignos con disnea e hipoxemia
+ radiología +/- “normal”
+ ecocardiograma con sobrecarga ventricular derecha

K. Chinen, T. Kazumoto, Y. Ohkura, O. Matsubara, E. Tsuchiya, Pulmonary tumor thrombotic microangiopathy caused by a gastric carcinoma expressing vascular endothelial growth factor and tissue factor, Pathol. Int. 55 (2005) 27–31

Tumores malignos con disnea e hipoxemia + radiología “normal” + ecocardiograma con sobrecarga ventricular derecha

Case Report

Pulmonary tumor thrombotic microangiopathy associated with lung cancer

Seigo Miyoshi (MD)^{a,*}, Hironobu Hamada (MD, PhD)^a,
Hitoshi Katayama (MD, PhD)^a, Naohiko Hamaguchi (MD)^a,
Toru Kadowaki (MD, PhD)^a, Ryoji Ito (MD, PhD)^a,
Kazunori Irifune (MD, PhD)^a, Tatsuhiko Miyazaki (MD, PhD)^b,
Jitsuo Higaki (MD, PhD, FJCC)^a

^a Department of Integrated Medicine and Informatics, Ehime University Graduate School of Medicine, Shitsukawa, Toon, Ehime 791-0295, Japan

^b Department of Pathogenomics, Ehime University Graduate School of Medicine, Shitsukawa, Toon, Ehime 791-0295, Japan

Summary We describe a case of pulmonary tumor thrombotic microangiopathy (PTTM) associated with lung cancer. A 63-year-old woman, who had been treated for lung cancer, was admitted to our hospital because of progressive dyspnea. Chest CT films showed reticular shadows in the middle and left upper lobes, and echocardiography revealed severe pulmonary hypertension. Because drug induced pneumonitis and either pulmonary thromboembolism or pulmonary tumor embolism were suspected, corticosteroid and anti-coagulant therapy were administered. Despite these treatments, she died 50 days after admission. Postmortem examination revealed PTTM associated with lung cancer. PTTM should be considered in cancer patients who show progressive respiratory failure and pulmonary hypertension.

© 2009 Japanese College of Cardiology. Published by Elsevier Ireland Ltd. All rights reserved.

Diagnóstico por imagen

■ Papel fundamental.

Hallazgos radiológicos en el ME tumoral pulmonar mínimos o inespecíficos



complican el diagnóstico radiológico

Diagnóstico por imagen

■ Radiografía tórax:

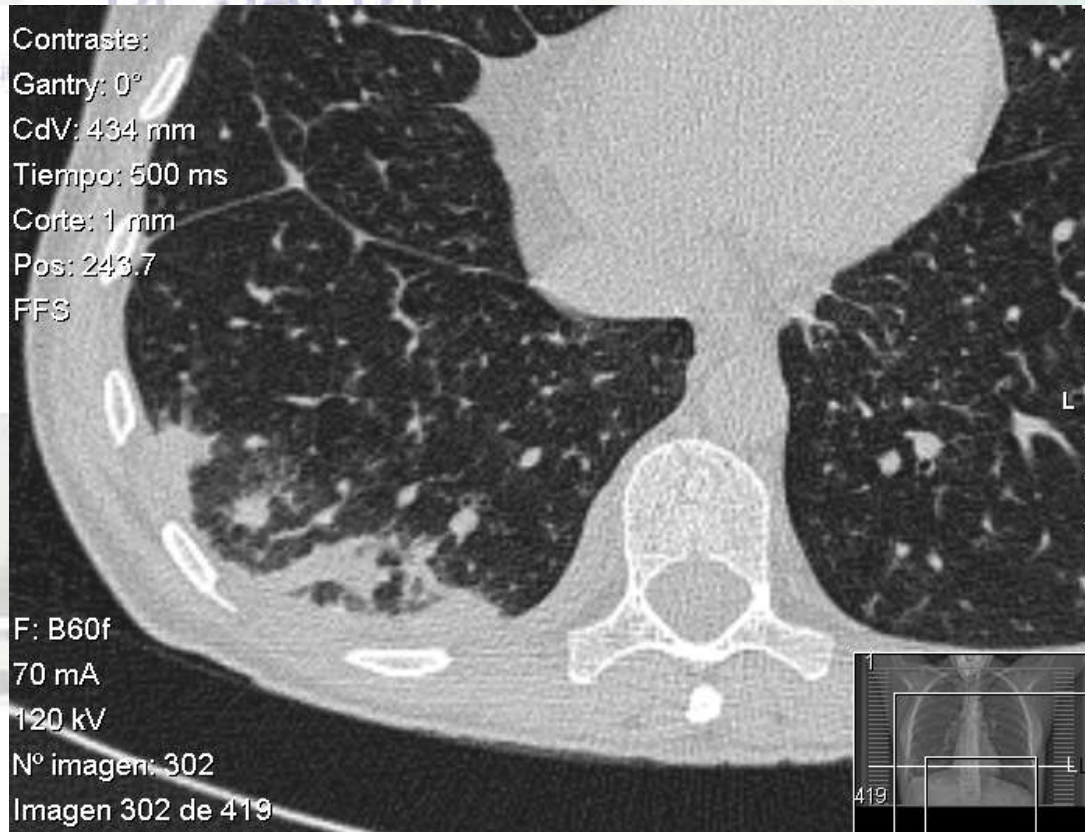
- **Normal.**

Signos de fallo ventricular derecho

- Hallazgos inespecíficos como : atelectasias laminares, nodulillos pulmonares, pequeño derrame pleural, etc...

Diagnóstico por imagen: TC torácico

- **Aumento del diámetro de las arterias pulmonares, opacidades parenquimatosas periféricas en cuña.**



Diagnóstico por imagen: TC torácico

Patrón de árbol en brote:

- pequeños nódulos centrilobulillares y opacidades lineales ramificadas.
- causado por enfermedades de la pequeña vía aérea
- típico en bronquiolitis infecciosa
- mecanismos patogénicos:
 - 1º: llenado de arterias centrilobulillares con células tumorales
 - 2º: microangiopatía trombótica hiperplasia fibrocelular intimal

Diagnóstico por imagen: angio-TC torácico

- Por debajo de los límites de resolución de la técnica.

- Signos de dilatación de las arterias pulmonares periféricas.

Diagnóstico por imagen: Gammagrafía V/Q

Más significativa para dx esta entidad. Puede ser normal.

PATRÓN EN “CONTORNO SEGMENTARIO O MOTEADO” :

defectos subsegmentarios de perfusión, pequeños, periféricos, simétricos y múltiples, con ventilación normal, que dibujan los segmentos pulmonares y las cisuras.

altamente sugestivo de MTP

causado por oclusión de pequeños vasos periféricos.

específico enfermedad microvascular

Perfusion Scan in Pulmonary Vascular/Lymphangitic Carcinomatosis: The Segmental Contour Pattern

H. D. Sostman,¹ M. Brown,² A. Toole,³
S. Bobrow,⁴ and A. Gottschalk¹

AJR 137:1072-1074, November 1981

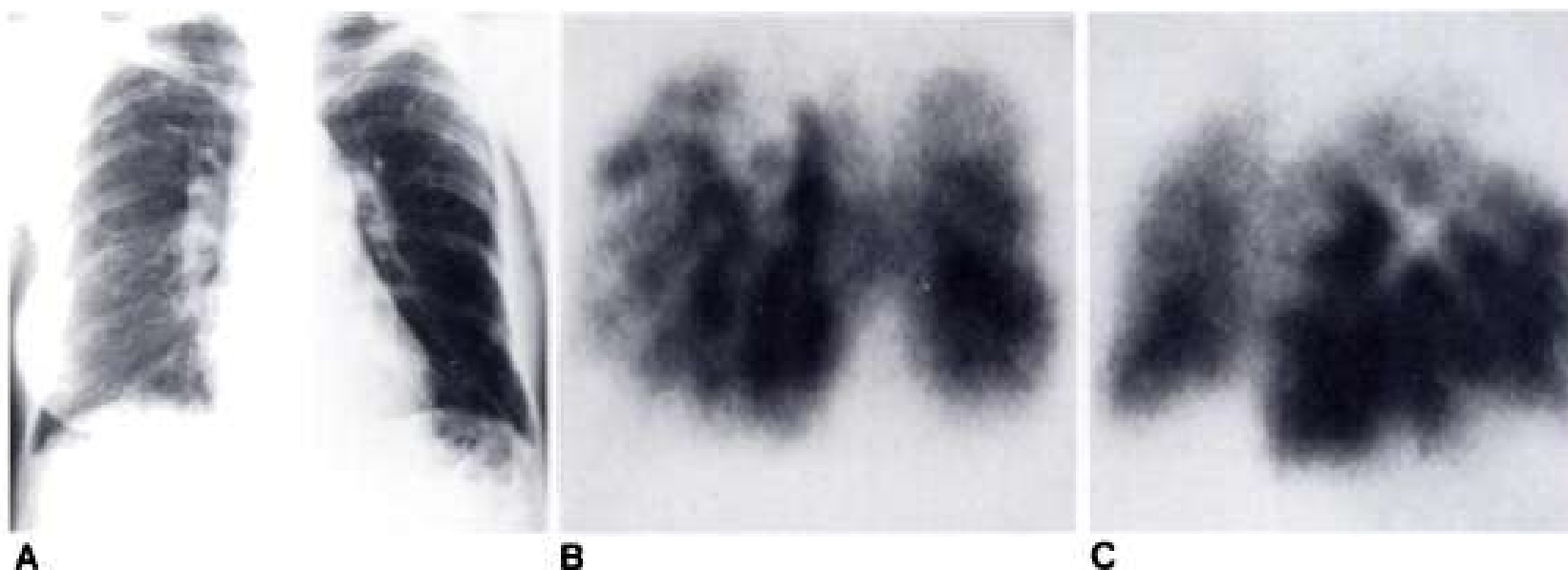


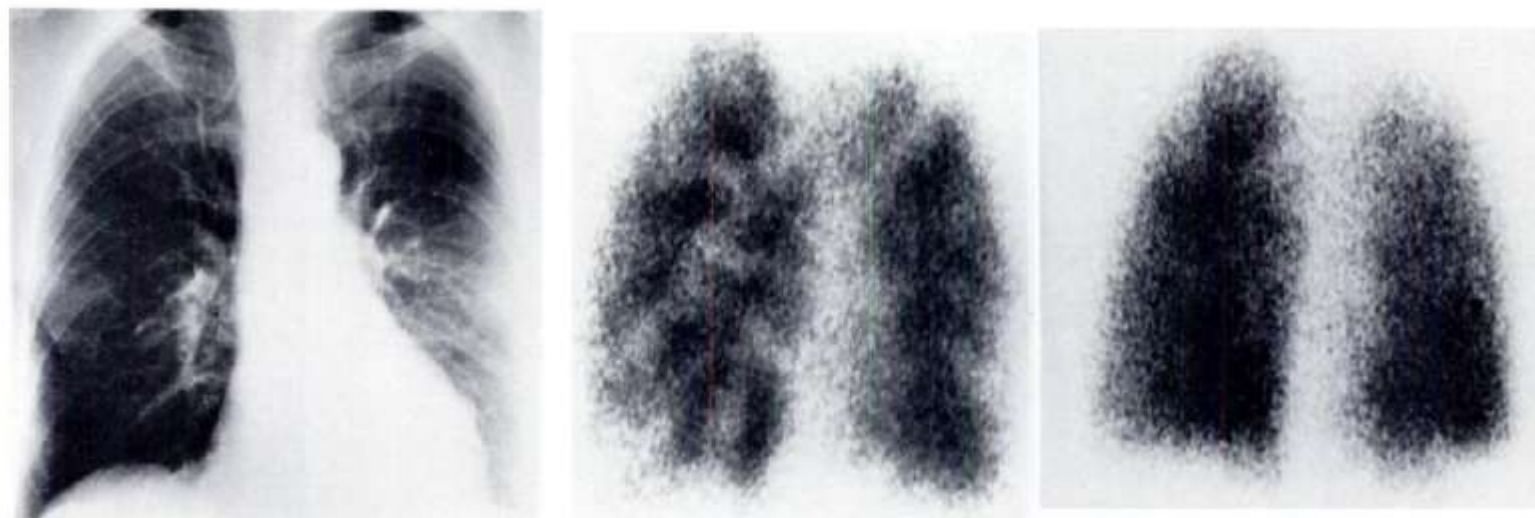
Fig. 1.—Case 1. A, Radiograph after left mastectomy. Several pulmonary nodules, especially on right. Prominent right hilus. Small right pleural effusion. Left (B) and right (C) posterior oblique perfusion lung scans. Numerous linear

defects outline fissures and demonstrate many bronchopulmonary segments. Hypoperfusion of both lung apices. Ventilation scan was normal.

Perfusion Scan in Pulmonary Vascular/Lymphangitic Carcinomatosis: The Segmental Contour Pattern

H. D. Sostman,¹ M. Brown,² A. Toole,³
S. Bobrow,⁴ and A. Gottschalk¹

AJR 137:1072-1074, November 1981



A

B

C

Fig. 2.—Case 2. **A**, Radiograph after right mastectomy. No abnormal densities visible. **B**, Left posterior oblique perfusion lung scan. Delineation of major fissure, basilar segments, and lingula by linear perfusion deficits. **C**,

Left posterior oblique lung scan performed 4 months after presentation and after intensive chemotherapy. Substantial resolution of perfusion abnormalities.

Citología microvascular pulmonar

- **Análisis citológico de muestras de sangre obtenidas de catéter arterial pulmonar.**

Sensibilidad: 80-88%. Especificidad: 82-94%.

- **Descrita por Masson y Ruggiere.**
- **Utilidad: paciente con neoplasia conocida o sospechada y distrés respiratorio.**

Diagnóstico Histológico

Broncoscopia:

- BTB:

La microembolia tumoral se ha encontrado en muestras de BTB.

- Sensibilidad desconocida.

- HP contraindicación relativa.

- BAL y cepillado bronquial: Mecanismo poco claro.

Diagnóstico Histológico

 AGÈNCIA
VALENCIANA
DE SALUT

Hospital General de Universitat d'Alacant i C.E. Fabra i Puig

Biopsia pulmonar:

- ✓ **abierta o por VATS**
- ✓ ***Gold standard***

 AG
VA
DE

Hospital General Universitat

 AGÈNCIA
VALENCIANA

 AG
VA

Tratamiento

- **Enfermedad metastásica diseminada en el momento del cuadro respiratorio.**

- **QT:**

- **su valor sigue en controversia.**
- **Tumores quimiosensibles como próstata o mama: remisión sostenida (hormonoterapia).**
- **Único tratamiento útil si se administra precozmente.**
- **Régimen no establecido por diagnóstico tardío.**

Tratamiento

- Resección completa del tumor primario de elección.

Resolución del cuadro en algunos casos.

- Raramente la tumorectomía y el uso de QT alarga la spv.

Tratamiento

- CC: beneficio no demostrado. Respuesta transitoria.
- Embolectomía tumoral y filtro de vena cava inferior.
- Tratamiento anticoagulante : no estudiado su papel.
- Tratamiento paliativo: oxigenoterapia, fluidos, vasopresores, opiáceos, control del derrame pleural...en función del cuadro. Dadas escasas opciones de tratamiento definitivo.

Tratamiento

- **Pocos casos tratados con éxito.**
- **Goldhaber y colaboradores, año 1987, quimioterapia.**
- **Miyano y colaboradores describieron en el año 2007 el caso de una mujer de 64 años que mejoró con tratamiento combinado.**
- *Goldhaber et al. Clinical suspicion of autopsy-proven thrombotic and tumor pulmonary embolism in cancer patients. Am Heart J 1987; 114: 1432-5.*
- *Miyano et al. Pulmonary tumor thrombotic microangiopathy. J Clin Oncol 2007; 25: 597-9*

Pulmonary Tumor Thrombotic Microangiopathy

In March 2006, a 64-year-old woman presented with a 2-month history of persistent fever and a dry cough. Three years previously, she had had a distal gastrectomy followed by adjuvant chemotherapy for gastric cancer.

We then considered a diagnosis of pulmonary tumor thrombotic microangiopathy (PTTM) based on the histopathologic findings.

Therefore, this patient was treated with a single corticosteroid, anticoagulants, and an oral anticancer drug based on the estimated mechanism of PTTM. She received 0.05 mg/kg dexamethasone, 1.5 mg warfarin potassium, and 100 mg aspirin everyday. Furthermore, S-1 (Taiho Pharmaceutical Company Limited, Tokyo, Japan), which is a fourth generation fluoropyrimidine

Cisplatin was planned to be given intravenously on day 8, but it was canceled because of her declined performance status. After three cycles of chemotherapy, her symptoms disappeared, chest CT scans returned to normal (Fig 4),

By September 2006, the patient was apparently healthy without respiratory symptoms. Reports have indicated that PTTM is found in 0.9%

Conclusiones

El microembolismo tumoral y la Microangiopatía trombótica tumoral, deben estar presentes en el diagnóstico diferencial de pacientes neoplásicos disnea y escasos signos radiológicos en especial si hay datos de HP / cor pulmonale.

Conclusiones

- 2- La suma de la sospecha clínica más una gammagrafía pulmonar característica pueden orientar el diagnóstico, que se confirma por citología vascular o biopsia de pulmón.
- 3- El diagnóstico a veces es sólo de exclusión y en la mayoría de los casos publicados se realiza postmortem.
- 4- El mayor conocimiento de los embolismos pulmonares tumorales y sobre todo su diagnóstico temprano pueden mejorar el px de algunos pacientes con cáncer.

The background is a collage of images related to a hospital. It features several views of modern hospital buildings with large windows and green spaces. Overlaid on these images are logos for the 'AGÈNCIA VALENCIANA DE SALUT' (Valencian Health Agency), which consists of the letters 'AV' in blue and red. The text 'AGÈNCIA VALENCIANA DE SALUT' is also visible in a light blue font. At the bottom, there are logos for 'Hospital Gral Universitari d'Alacant y C.E. Babel' and 'Hospital Gral Universitari'.

Al final, sí tenía un embolismo pulmonar...

**pero no trombótico,
sino TUMORAL**

Bibliografía

- *CT Findings in Lymphangitic Carcinomatosis of the Lung: Correlation with Histologic Findings and Pulmonary Function Tests.* Johkoh et al. *AJR* 158:1217-1222, June 1992.
- **D-dimer in patients with clinically suspected pulmonary embolism.** Ginsberg et al. *Chest* 1993;104:1679-1684.
- **Thrombotic and Nonthrombotic Pulmonary Arterial Embolism: Spectrum of Imaging Findings.** Han et al. *RadioGraphics* 2003; 23:1521–1539.
- **An Autopsy Case of Subacute Cor Pulmonale Due to Pulmonary Tumor Cell Emboli in a Patient with Gastric Cancer.** Iwakami et al. *Inter Med* 48: 1057-1060, 2009
- Evaluation of d-Dimer in the Diagnosis of Suspected Deep-Vein Thrombosis. Wells. *N Engl J Med* 2003;349:1227-35.
- Accuracy of single-detector spiral CT in the diagnosis of pulmonary embolism: a prospective multicenter cohort study of consecutive patients with abnormal perfusion scintigraphy. Strijen et al. *J Thromb Haemost* 2005; 3: 17–25
- **Pictorial Essay: Multinodular Disease* : A High-Resolution CT Scan Diagnostic Algorithm.** Raof et al. *Chest* 2006;129;805-815.
- *Pulmonary Tumor Embolism of Unknown Origin.* Gokham et al. *Mayo Clin Proc.* June 2006;81(6):721.
- Sensitivity and Specificity of Perfusion Scintigraphy Combined with Chest Radiography for Acute Pulmonary Embolism in PIOPED II. Sostman et al. *J Nucl Med* 2008; 49:1741–1748
- *Pulmonary Tumor Embolism A Rare Cause of Acute Right Heart Failure with Elevated D-Dimers* Kridel et al. *J Thorac Oncol.* 2008;3: 1482–1483.

Bibliografía

- **Janowen ML, Blennenhassett JB. Lymphangitic spread of metastatic cancer to the lung. Radiology 1971;101:267-273**
- **Kane AD, Hawkins HL, Miller JA, Noce PS. Microscopic pulmonary tumor emboli associated with dyspnea. Cancer 1975;36:473-1482**
- **Yang S, Lin L. Lymphangitic carcinomatosis of the lungs. Chest 1972;62 :179-187**
- **Alkalay I, Fairfax CW, Bullard JC. Lymphangitic carcinomatosis of the lungs with normal appearing chest x-ray films. Chest 1972;62 : 229-230**
- **Harold JT. Lymphangitis carcinomatosa of the lungs. Q J Med 1952;21 :353-360**
- **Goldsmith WS, Bailey HD, Callahan EL. Pulmonary lymphangitic metastases from breast carcinoma. Arch Surg 1967;94:483-488**
- **Green N, Kern W, Levis A, Schleiten W, Bononnis J, Berne CJ. Lymphangitic carcinomatosis of the lung: pathologic, diagnostic, and therapeutic considerations. Int J Radiat Oncol Biol Phys 1977;2:149-153**
- **Pendengrass NP, Neel NS, Clement PB, Potsaid MS. Lung perfusion pattern associated with widespread occlusion of the pulmonary vessels and lymphatics. Radiology 1972; 105:615-616**
- **Eaton SB, James PE, Potsaid MS, Fleischner FG. Scintigraphic findings in pulmonary microembolism. AJR 1969;i06:778-786**
- **Sadoff L, Grossman J, Weiner H. Lymphangitic pulmonary metastases secondary to breast cancer with normal chest x-rays and abnormal perfusion lung scans. Oncology 1975;3i:164-171**
- **Green N, Swanson L, Kern W, Homann A, Irwin L, Berne CJ. Lymphangitic carcinomatosis: lung scan abnormalities. J Nucl Med 1976;i 7 : 258-260**

An aerial photograph of a large group of people on a sandy beach. The people are arranged in a line to form the word "GRACIAS" in capital letters. The letters are composed of many small, colorful figures, likely children or young adults, standing close together. The beach is wide and sandy, with some faint tracks visible. In the background, the ocean waves are breaking onto the shore. The overall scene is a celebratory or commemorative gathering.

GRACIAS